Die Verbreitungswege der Karzinome und die Beziehung generalisierter Sarkome zu den leukämischen Neubildungen.

Von

Prof. Dr. Martin B. Schmidt,

I. Assistenten am pathologischen Institut zu Straßburg.

Mit einer Tafel und einer Figur im Text.

Verlag von Gustav Fischer in Jena.
1903.

Ueber die Flimmercysten der Zungenwurzel und die drüsigen Anhänge des Ductus thyreoglossus.

Von Dr. **Martin B. Schmidt**, I. Assistent am patholog. Institut und Privatdozent in Straßburg. Mit 1 Tafel. 1896. Preis: 2 Mark 50 Pf.

Die Pyelonephritis

in anatomischer und bakteriologischer Beziehung und die ursächliche Bedeutung des Bacterium coli commune für die Erkrankung der Harnwege. Von Dr. **Martin B. Schmidt**, I. Assistent am patholog. Institut und Privatdozent in Straßburg, und Dr. **Ludwig Aschoff**, Assistent am patholog. Institut zu Straßburg. Mit 2 Tafeln. 1893. Preis: 4 Mark 50 Pf.

Centralblatt für allgemeine Pathologie und pathologische Anatomie.

Herausgegeben von Prof. Dr. **E. Ziegler** in Freiburg i. Br. Redigiert von Prof. Dr. **M. B. Schmidt** in Straßburg i. E.

Inhalt: 1. **Kurze Originalaufsätze und Mitteilungen über neue Untersuchungen.**

2. **Zusammenfassende Uebersichten.** Da regelmäßig erscheinende berichterstattende Organe auf dem Gebiete der allgemeinen Pathologie und pathologischen Anatomie früher nicht bestanden haben, so wird über die wichtigsten Gegenstände in besonderen, zusammenfassenden Uebersichten berichtet werden.

3. **Referate.** Es ist die Aufgabe derselben, den Inhalt aller diesbezüglichen, im In- und Auslande selbständig oder in Zeitschriften erscheinenden Arbeiten allgemein pathologischen oder pathologisch-anatomischen Inhalts in knapper, aber streng wissenschaftlicher Form wiederzugeben, sowie auch diejenigen Veröffentlichungen aus dem Gebiete der gerichtlichen Medizin und Tiermedizin zu berücksichtigen, welche für die pathologische Anatomie und allgemeine Pathologie von Interesse und Wichtigkeit sind. Objektivität ist streng gewahrt, sachliche Kritik jedoch nicht ausgeschlossen. Sämtliche Referate sind mit der Namensunterschrift des Referenten versehen.

4. ***Systematisch geordnete Uebersichten*** *über die neueste allgemein-pathologische und pathologisch-anatomische Literatur aller Länder*; dieselben geben einen möglichst vollständigen Ueberblick über die Leistungen der letzten Wochen.

5. ***Berichte*** *über die in das Gebiet der allgemeinen Pathologie und pathologischen Anatomie einschlagenden Vorträge und Verhandlungen auf Versammlungen und Kongressen. Ebenso wird über die Sitzungen der größeren wissenschaftlichen Vereine des In- und Auslandes, soweit sie Fragen der allgemeinen Pathologie und pathologischen Anatomie behandeln, regelmäßig berichtet.*

Der Preis des Jahrgangs von mindestens 65 Druckbogen beträgt 24 Mark.
Der Preis des ersten Jahrgangs beträgt 20 Mark.
Bisher erschienen 13 Bände. Band XIV im Erscheinen.

Das biomechanische (neo-vitalistische) Denken in der Medizin und Biologie.

Von Prof. Dr. **M. Benedikt**, Wien. 1902. Preis: 1 Mark 50 Pf.

Das Wachstum und die Verbreitungswege des Magencarcinoms vom anatomisch-klinischen Standpunkt.

Von Dr. **Rudolf Borrmann**, 1. Assistent am pathologisch-anatomischen Institut in Marburg a. L. Mit 16 Tafeln und 21 Abbildungen im Text. 1901. Preis: 16 Mark.

Die Protozoen als Parasiten und Krankheitserreger nach biologischen Gesichtspunkten.

Von Dr. **Franz Doflein**, München. Mit 220 Abbildungen im Text. 1901. Preis: 7 Mark, gebunden 8 Mark.

Deutsche Medizinische Wochenschrift vom 21. November 1901:

Das Buch enthält eine ausgezeichnete, reich illustrierte Uebersicht über die parasitischen Protozoen, die uns heute so lebhaft interessieren. . . . Die alle neueren Untersuchungen berücksichtigende Vollständigkeit ist ein großer Vorzug des Werkes auch für den Arzt, der aus dem Vergleich mit den für ihn nicht direkt in Betracht kommenden Arten viel zu lernen vermag. . . Wer sich eine Kenntnis der Protozoen als Parasiten und Krankheitserreger verschaffen will, wird in dem Buche alles finden, was er sucht.

Die Verbreitungswege der Karzinome und die Beziehung generalisierter Sarkome zu den leukämischen Neubildungen.

Von

Prof. Dr. Martin B. Schmidt,

I. Assistenten am pathologischen Institut zu Straßburg.

Mit einer Tafel und einer Figur im Text.

Verlag von Gustav Fischer in Jena.

1903.

Alle Rechte vorbehalten.

Herrn Prof. Dr. F. v. Recklinghausen

zum 2. Dezember 1903

als kleines Zeichen der Dankbarkeit.

Digitized by the Internet Archive
in 2019 with funding from
Wellcome Library

https://archive.org/details/b29008013

Die Generalisierung der bösartigen Geschwülste folgt sehr mannigfaltigen Gesetzen. Wenn man von denjenigen Karzinomen, welche zu mehreren gleichberechtigt in einem System auftreten, wie die multiplen polypösen Adenokarzinome des Darmes oder die multiplen Lymphdrüsenkrebse, und von den durch Implantation entstandenen absieht, wird man bei den multiplen und erst recht bei den generalisierten Krebsen die Scheidung in einen Primärherd und Tochterknoten zu treffen und als Verbreitungsweg Lymph- oder Blutbahn anzusehen haben. Einen wesentlichen Fortschritt bedeutete der durch v. Recklinghausen geführte Nachweis, daß durch retrograden Transport auf dem Lymphwege eine Multiplizität zu erzielen ist[1]), nicht nur in dem Lymphsystem selbst, sondern auch in den Schleimhäuten mehrerer Organe, deren regionäre Lymphdrüsen eine Kette bilden: es kann z. B. ein primäres Magenkarzinom mit Lymphdrüsenmetastasen durch rückläufige Erkrankung einen Krebs der Uterusschleimhaut, ausgehend von den Lymphgefäßen derselben, nach sich ziehen, es können ferner von dem primären Endothelkrebs der retroperitonealen Lymphdrüsengruppe aus verschiedene Schleimhäute, welche zum Quellengebiet derselben gehören, sekundär krebsig erkranken. In der einen meiner unten aufgeführten Beobachtungen (F. VII) waren so im Anschluß an einen Pyloruskrebs in den Schleimhäuten mehrerer, im Lymphweg stromaufwärts

1) v. Recklinghausen: Über die venöse Embolie und den retrograden Transport etc. Virchows Archiv 1885, Bd. C, p. 505; und: Über primären Lymphdrüsenkrebs; Wiener klin. Wochenschr. 1897, No. 11, Vereinsbericht.

gelegener Organe sekundäre Karzinome zustande gekommen, welche jedes für sich auch als primäre hätten gelten können, so im Scheidengewölbe, multipel in beiden Ureteren und dem einen Nierenbecken und in Duodenum, Jejunum und Rectum, und zwar sowohl in Form krebsiger Infiltrate — z. B. in den Falten des Dünndarms — als zirkumskripter Knoten in der Schleimhaut oder Submucosa — z. B. in den Harnwegen. Die Übertragung der Keime war hier durch Vermittlung der stark erkrankten Retroperitoneal- und Mesenterialdrüsen erfolgt. Bei derselben Patientin bestanden reichliche Krebsknoten in beiden Mm. psoates und einem M. iliacus, und in früheren Fällen von sekundärem Inguinaldrüsenkrebs sah ich wiederholt die gleichen stromwidrig entstandenen Tumoren in den Mm. graciles. Darin liegt ein ganz auffälliger Gegensatz zu der fast vollständigen Immunität der Skelettmuskulatur bei Generalisierung des Karzinoms mittels der Blutbahn. v. Recklinghausen hat die Befähigung der Muskeln zur Entwicklung regionärer Metastasen hauptsächlich auf die lokale Lymphstauung nach Erkrankung der zugehörigen Drüsen und den Mangel der Beweglichkeit zurückgeführt.

Bei der Verbreitung der Karzinome auf dem Blutwege fallen zwei Tatsachen vor allem auf, ohne eine genügende Erklärung gefunden zu haben: 1. Die Lunge bleibt häufig von Metastasen verschont, obwohl die Übertragung der Keime aus dem venösen in den arteriellen Kreislauf stattgefunden haben muß; 2. bei multipler Eruption von Tochterknoten im Bereich des großen Kreislaufs findet eine bis zu einem gewissen Grade gesetzmäßige Auswahl statt, bestimmte Organe werden bei bestimmten Arten des Karzinoms mit Vorliebe befallen, andere verschont.

Bezüglich des ersten Punktes ist die oben angeführte Tatsache zu bedenken, daß Organmetastasen retrograd auf dem Lymphwege entstehen können, z. B. in den Nieren bei Magenkarzinom. Doch setzt dies immer Tumorentwicklung in den Lymphdrüsen oder allenfalls den Lymphgefäßen, welche regionär zu dem betreffenden Organ gehören, voraus; in diesem Falle kann der Entstehungsweg, wenn überhaupt, nur durch die mikroskopische Untersuchung sichergestellt werden.

Es liegt also hier keine wirkliche Umgehung der Lungen vor. Doch gibt es zahlreiche Fälle, in denen diese Möglichkeit ausgeschlossen ist, nämlich nicht nur die großen Parenchyme innerhalb der Körperhöhlen erkrankt sind, sondern auch Teile der Extremitäten. Das klassische Beispiel dafür, wie auch für zweite der genannten Tatsachen gibt die metastatische Knochenkarzinose, wie sie vor allem dem Prostatakarzinom mit einer Regelmäßigkeit und Vollständigkeit folgt, die nach anderen Primärgeschwülsten, z. B. denen der Mamma, der Schilddrüse u. s. w. weit seltener erreicht wird. Die Vielfältigkeit der Erkrankung in Wirbelsäule, Becken, Rippen, Schädel, langen Röhrenknochen macht den Gedanken hinfällig, daß der Import der Keime auf dem Lymphwege von erkrankten Lymphdrüsen aus rückwärts erfolgt sein könnte. Zudem haben v. Recklinghausens [1]) Untersuchungen gezeigt, daß tatsächlich die erste Ansiedelung der verschleppten Krebszellen im Blutgefäßsystem der Knochen erfolgt. Und doch geschieht es gerade hier so besonders häufig, daß die Lungen, welche für den Blutstrom zwischen Prostata und Skelett eingeschaltet sind und von den fortgetragenen Krebskeimen passiert werden müssen, intakt erscheinen. Es ist nicht selten die ausschließliche Vereinigung von Karzinom der Prostata und ihrer regionären Lymphdrüsen und multiplen Knochenmetastasen ohne alle Beteiligung der Lungen nnd der übrigen Parenchyme konstatiert worden, so schon in zwei Fällen v. Recklinghausens, in fünf der von E. Kaufmann [2]) zusammengestellten, und ebenso fand ich es in den letzten Jahren zweimal. Diese systematische Knochenkarzinose läßt sich nicht durch retrograde venöse Embolie erklären, bei welcher im günstigsten Falle wohl in einem Organ multiple Ablagerungen zustande kommen, z. B. in einer Niere, vielleicht auch in beiden Nieren und in der Leber, aber nur Teile mit klappenlosen Venen betroffen werden können. Ebensowenig kann die paradoxe Embolie Zahn's, welche den Übergang korpuskulärer Elemente

1) v. Recklinghausen: Die fibröse oder deformierende Ostitis, die Osteomalacie und die osteoplastische Karzinose etc. — Festschrift der Assistenten f. Rud. Virchow 1891.

2) E. Kaufmann: Pathol. Anatomie der malignen Neubildungen der Prostata. Deutsche Chirurgie 1902, Lief. 53.

aus dem venösen in den arteriellen Kreislauf durch das offen und passierbar gebliebene Foramen ovale des Vorhofseptums bedeutet, eine genügende Erklärung bieten. Die Zweifel an der Gültigkeit von Zahn's Anschauung, welche namentlich deshalb mehrfach geäußert worden sind, weil der Druck im rechten Vorhof nicht hoch genug sei. um Material in den linken übertreten zu lassen, teile ich nicht. Sicherlich kommt paradoxe Embolie vor; ich habe selbst zweimal strangförmige Thromben im Foramen ovale eingeklemmt und in beide Vorhöfe ragend gefunden, welche aus peripheren Körpervenen stammten. Aber bei der regelmäßigen Entwicklung der Skelettmetastasen nach gewissen Primärkarzinomen muß man von solchen mehr zufälligen Zuständen, wie sie ein offenes Foramen ovale dardarstellt, absehen und mit Verhältnissen rechnen, welche von vornherein bei allen Menschen gleichmäßig existieren. Zahn [1]) hat aus solchen Fällen mit Verschonung der Lungen den Schluß gezogen, daß die Krebszellen die Lungenkapillaren passieren und in den großen Kreislauf eintreten, und die Metastasen, soweit sie im Bereich des letzteren liegen, von Kapillarembolien, nicht von Verlegungen größerer Gefäße zustande kommen. Von den drei Beobachtungen, auf welche er seinen Schluß gründet. betrafen zwei Karzinome der Mamma resp. der Submaxillardrüse mit multiplen Knochenmetastasen, in einer schien die Lunge ganz unbeteiligt, in der anderen enthielt sie nur ein erbsengroßes Knötchen, welches er nicht als Quelle der großen und offenbar älteren Knochenherde ansehen konnte.

Gegenüber v. Recklinghausen, welcher die Lokalisation der Metastasen im Skelett von den zirkulatorischen Einrichtungen der die letzteren beeinflussenden Funktion desselben abhängig macht, ist von Neusser [2]) und Bamberger und Paltauf [3]) für sie, wie überhaupt für die elektive Verteilung der Metastasen der Wert der Organverwandtschaft in den Vordergrund gerückt worden, welche

---

1) F. W. Zahn: Über Geschwulstmetastase durch Kapillarembolie. Virchows Archiv Bd. CXVII, S. 1, 1899.

2) Neusser: Wiener klin. Wochenschr. 1892, S. 67.

3) Bamberger u. Paltauf: Wiener klin. Wochenschr. 1899, S. 1100.

in der chemischen Beschaffenheit einen Ausdruck findet und so die verwandten Gewebe zu gleich guten Nährböden für gewisse Geschwulstkeime macht. Gewiß sind die physiologischen und chemischen Eigenschaften der Organe für die Entwicklung der Metastasen nicht zu unterschätzen und kommen, wie mir scheint, besonders bei den Sarkomen zur Geltung. Es kann auch ein kürzlich von MINKOWSKI[1]) mitgeteilter Fall hierher gerechnet werden, in dem ein reines Leiomyom des Uterus Metastasen, außer in Lungen und Leber, in der quergestreiften Muskulatur des Oberschenkels erzeugt hatte. Aber als beherrschend kann man die chemische Konstitution der Organe nicht ansehen, und namentlich darf die wiederholt angegebene Eigenschaft der Nierentumoren, grade auf die andere Niere zu metastasieren, nur mit Vorsicht als Stütze derselben aufgefaßt werden; denn hier liegt der Gedanke nahe, daß lediglich die Lokalität das Maßgebende und retrograder Transport von einer Nierenvene in die andere möglich ist: unter den bekannten Fällen ist, soviel ich weiß, keiner, in welchem die Art des Importes genauer bestimmt worden wäre; und wird an paarigen Organen, deren Venen nicht in derselben räumlichen Nachbarschaft münden z. B. den Hoden, die Hypothese geprüft, so findet sie, soweit meine Erfahrung reicht, keine Stütze.

Nach beiden Theorien aber wird die Frage sich so stellen, ob die zirkulierenden Geschwulstkeime überhaupt nur in einer Auswahl von Organen zur Fixierung kommen, oder ob sie, überall angesiedelt, doch nur an bestimmten Orten unter der Gunst der lokalen Verhältnisse sich zum Tumor weiter entwickeln, an anderen vernichtet werden. Daß im strömenden Blut mitgeführte Gewulstzellen zu Grunde gehen, darf als sicher gelten: über einen Modus der Verödung fixierter Keime ist bisher nichts bekannt.

In diese Fragen greifen die Untersuchungen ein, über deren Anfänge ich früher[2]) kurz berichtete und die ich seitdem an einem

1) MINKOWSKI: Münchener med. Wochenschr. 1901, No. 33, Vereinsbericht.

2) M. B. SCHMIDT: Über Krebszellenembolien in den Lungenarterien. — Verhandlungen der Naturforscher- u. Ärzteversammlung in Braunschweig, 1897.

größeren Sektionsmaterial von Karzinomen weiter verfolgte. Aus letzterem habe ich, um ein Urteil über die Häufigkeit der besonderen Lungenveränderungen, welche ich früher beschrieb, der Beteiligung des Ductus thoracicus und der Supraclaviculardrüsen zu gewinnen, 41 Fälle zu einer gesonderten systematischen Durcharbeitung herausgenommen; jedoch ist die Auswahl derselben nicht nach bestimmten Gesichtspunkten erfolgt, sondern in der Hauptsache davon abhängig gewesen, wie weit gerade Zeit und äußere Umstände die möglichst ausgiebige Untersuchung gestatteten. Absichtlich ausgeschieden habe ich nur solche Fälle, in welchen die Lungen reichliche und große Metastasen enthielten; sie sind ungeeignet, um den embolischen Charakter der fraglichen Arterienveränderungen, welche auch dabei zwischen den Knoten vorkommen, zu beweisen, da dann die Möglichkeit, daß dieselben von den benachbarten Tumoren fortgeleitet sind, an jeder Stelle besonders ausgeschlossen werden müßte. So begreift die Zusammenstellung nicht alle Fälle in sich, in welchen ich überhaupt den Zustand in den Lungenarterien fand, welcher mir für die Frage des Überganges vom venösen zum arteriellen Kreislauf eine besondere Bedeutung zu besitzen scheint; und doch bietet schon dies beschränkte Material eine reichliche Ausbeute in diesem Punkte dar.

Unter den 41 Fällen befindet sich nur ein einziger, welcher auch bei mikroskopischer Untersuchung sich als völlig frei von Metastasen erwies; es ist dies ein Krebs der Gallenblase, welcher die ganze Wand derselben einnahm und kontinuierlich in Form diffuser Infiltration in das anstoßende Leberparenchym eingewachsen war, immerhin räumlich so beschränkt, daß eine Resektion alles Erkrankten hatte vorgenommen werden können; der Tod war durch ein akzidentelles Leiden erfolgt, weder die entfernteren Teile der Leber, noch die Lymphdrüsen, noch die Lungen ließen eine Verschleppung von Tumorteilen nachweisen.

Bei der Sonderung der übrigen Fälle nach dem Zustand der Lungen und der anderen Organe steht an der Spitze eine Gruppe, bei der der Krebs eines Unterleibsorganes die Lymphdrüsen, das

Peritoneum und die Leber beteiligt, also kein Übergang in den großen Kreislauf stattgefunden hatte. Dabei fasse ich die Erkrankung beider Ovarien bei einem Rektum- und einem Gallenblasenkarzinom nicht als Metastase mittels der Blutbahn auf, sondern im Einklang mit den von E. KRAUS[1]) im hiesigen pathologischen Institute ausgeführten Untersuchungen als Folge der beidemal reichlich entwickelten Karzinose des Bauchfells, und des Eindringens der Krebskeime durch die Lymphgefäße von der Oberfläche her. Diese Gruppe umfaßt 12 Fälle, und zwar 7 Magen-, 3 Gallenblasenkarzinome und je einen Rectum- und einen Coecumkrebs. Bei einem Karzinom des Duodenums mit starker Beteiligung der Lymphdrüsen und der Leber fand sich in der rechten Niere an der Grenze von Rinde und Mark eine erbsengroße Metastase, die Lungen erwiesen sich auch mikroskopisch als gesund; auf Grund anderweitiger Erfahrungen möchte ich den Nierentumor, obwohl die mikroskopische Untersuchung keinen Aufschluß über seine Genese gab, durch retrograden Transport von den Lymphdrüsen aus erklären.

Die Erkrankung der Leber im Anschluß an Krebs des Magendarmtraktus und der Gallenwege kann nachweislich sowohl durch die Pfortader als durch die Lymphgefäße vermittelt werden; in beiden Fällen aber geht — soweit der Umfang der Knoten überhaupt noch den Nachweis gestattet — die Metastasenbildung mit Vorliebe von der GLISSON'schen Kapsel aus; unter Zuziehung der Färbung auf elastische Fasern läßt sich demonstrieren, daß oft mikroskopisch und auch makroskopisch sichtbare Knötchen noch lediglich auf das periportale Bindegewebe beschränkt bleiben: Die kleinsten sitzen nur im Pfortaderlumen, welches oft auf längere Strecken mit zusammenhängenden zylindrischen Zellenmassen ohne umgebende Thrombussubstanz ausgegossen sind, oder nur in scharfgeschnittenen Räumen um dasselbe, offenbar Lymphbahnen, oder in beiden zugleich, und dazu können Zapfen im verbreiterten Bindegewebe kommen. Beim weiteren Wachstum erfolgt der Übergang

1) E. KRAUS: Über das Zustandekommen der Krebsmetastasen im Ovarium etc. — Monatsschr. für Geburtshilfe u. Gynäkol. 1901, Bd. XIV, Heft 1.

ins Bereich des Acinus selbst. Dabei sah ich wiederholt auf größere Strecken hin eine ausgedehnte Füllung auch der Kapillaren zwischen den Leberbälkchen mit lose aneinandergereihten Krebszellen und weiterhin krebsige Thromben in den Zentralvenen; in einer meiner Beobachtungen erinnerten die krebsigen Herde der Leber durch ihre Keilform stark an Infarkte. Andere Male bildet eine Kapillarembolie den Grundstock eines Tumorknötchens; dasselbe erscheint, wie Hauser[1]) es ausführlich geschildert hat, zunächst als Ausguß eines Abschnittes des Kapillarnetzes mit Krebszellen, unter deren Wucherung bindegewebiges Stroma aus der Kapillarwand entsteht und die eingeschlossenen Leberbälkchen schwinden. Wiederholt fielen mir dabei einzeln in den Kapillaren liegende Riesenexemplare von Krebszellen auf, welche aus einem umfänglichen Protoplasmakörper und einem einheitlichen sehr großen, meist chromatinreichen Kern bestanden. Sie können so gleichmäßig in gewissen Abständen ausgestreut sein, daß sich zunächst der Gedanke an stark vergrößerte Kupffersche Sternzellen aufdrängt; indessen kommen dazwischen öfters Gruppen sicher gleichartiger Zellen vor, von denen es nicht zweifelhaft sein kann, daß sie Krebsnester darstellen. Körnige Thromben, wie sie in der Lunge beschrieben werden sollen, habe ich um die Krebszellen in den Lebergefäßen nie gefunden. Doch hat Ziegler, wie er in der Diskussion zu meinem Vortrag erwähnte, bindegewebigen Verschluß größerer Gefäße mit Einschluß von Krebszellen, ähnlich meinen Bildern in den Lungen gesehen.

Eine weitere Gruppe umfaßt 13 Fälle, 2 Magen-, 2 Mamma-, 3 Rectum-, 2 Prostatakarzinome und je eins an Uterus, Pankreas, Kehlkopf, Oesophagus. In ihnen bestanden außer in den Lymphdrüsen, die nur zweimal intakt waren, in der Leber (sechsmal), dem Skelett (sechsmal), vereinzelt in Niere und Epikard Sekundärknoten und als gemeinsame Eigenschaft Metastasenbildung in den Lungen, und zwar teils in Form einer Füllung der Lymphbahnen, teils in Form grober, oft multipler Knoten, in welchen die Tumorzellen bald

1) G. Hauser: Das Zylinderepithelkarzinom des Magens und des Dickdarms, Jena 1890, p. 80/81.

Alveolarpfröpfe zwischen mehr oder weniger erhaltenen Septen oder, seltener, als einschichtiger Belag die Alveolen auskleideten, bald gewöhnliches Krebsgewebe mit bindegewebigem Stroma entstanden war, in welchem die ursprüngliche Organstruktur aufgegangen war. Dies sind die gewöhnlichsten Formen bei der Beteiligung der Lunge an der Karzinombildung und ich verweile bei ihnen nur, um im Hinblick auf die folgende Erörterung festzustellen, daß hier die Lymphbahneninvasion ohne Beschreitung der Blutbahn stattgefunden hatte, die Keime teils durch das Zwerchfell in die Pleura eingewachsen und, wie CHARCOT und DEBOVE als möglich hingestellt haben, von den Lungen resorbiert, teils rückwärts von den erkrankten Bronchialdrüsen aus hineingelangt waren.

Die letzte Gruppe von 15 Fällen umfaßt diejenigen, bei welchen Krebszellenembolien in den kleinen Lungenarterien aufgefunden wurden, vielfach ohne daß das makrokospische Aussehen der Lungen irgend einen Hinweis auf die eingetretene Verschleppung darbot. Um klarzulegen, unter welchen Verhältnissen diese eintreten, bedarf es einer kurzen Wiedergabe der betreffenden Beobachtungen im einzelnen.

Fall I. **Herr Br.**, 37 Jahr: 28. September 1896. Karzinom des Magens. — Seit wenig Wochen leichte Magenbeschwerden, sonst vollkommenes Wohlbefinden und bester Ernährungszustand; plötzlicher Tod. — Zirkuläres, infiltrierendes, fast ganz ulzeriertes, scirrhöses Karzinom, 1—2 cm oberhalb des Pylorusringes endend; Muscularis im Bereich des Tumores stark verdickt. In der Serosa über demselbem und im Ansatz des großen Netzes zahlreiche kleine Knoten und Stränge. Reichliche vergrößerte, krebsige Lymphdrüsen, an der Porta hepatis, dem Oberrand des Pankreas, retroperitoneal längs Vena cava inferior und Aorta, besonders links unterhalb der Nierenarterie bis nahe an die Teilung der Aorta reichend, eine auch im Mesenterium der obersten Dünndarmschlinge. In einer linksseitigen Bronchialdrüse ein krebsiger Herd, die anderen links- und alle rechtsseitigen schiefrig, leicht vergrößert, frei von Tumor. — In beiden Lungen sind sämtliche Lappen von zahlreichen feinen weißen,

vielfach ramifizierten Strängchen durchzogen, deutlichst dem Verlauf der Blutgefäße entsprechend, bisweilen zentralwärts sich in ein solches fortsetzend, gewöhnlich aber selbst nicht mit einem Lumen versehen. In den Pleuren nichts von ähnlichen Zügen und überhaupt nichts von Tumor; auch in dem Lungengewebe nirgends etwas von Knoten. In und unter der Bronchialschleimhaut keine krebsigen Einlagerungen. Keine Metastasen in sonstigen Organen und dem Skelett (soweit es untersucht werden konnte). Dilatation und etwas Hypertrophie des rechten Ventrikels, besonders des Conus pulmonalis. Viel Fettflecken in der Intima aortae, aber wenig sklerotische Verdickungen. Neben und in der linken Nebenniere ein ganglionäres Neurom (gesondert beschrieben VIRCHOWS Arch. Bd. CLV).

Mikroskopisch: Der Tumor des Magens hat scirrhösen Charakter; in der Mucosa und Submucosa liegen mehrreihige Stränge kleiner polyedrischer Krebszellen mit stark färbbarem Kern und spärlichem Protoplasma, in der Muskulatur meist einreihige Züge, während im subserösen Fettgewebe an der kleinen Kurvatur die Zellen zu großen Komplexen zusammengeordnet sind, welche Lymphgefäße füllen; hier sind viele von ihnen, namentlich die zentral gelegenen, nekrotisch. Schleimbildung fehlt vollkommen im Tumor. — Die befallenen Lymphdrüsen sind meist in ganzer Ausdehnung in Krebsgewebe aufgegangen, welches hier nicht scirrhösen Charakter besitzt, sondern aus großen Alveolen mit wenig Stroma zusammengesetzt ist; auch hier ausgedehnte Nekrose; in spärlicher Menge existiert noch alte Drüsensubstanz mit Nestern von Tumorzellen. Die letzteren selbst sind von derselben Beschaffenheit wie im Magen, ab und zu nur etwas protoplasmareicher. Die die Lymphdrüsen verbindenden Lymphgefäße sind zum großen Teil mit Karzinomzellen ausgefüllt; an manchen Stellen dringen von der Wand Spindelzellen zwischen sie vor, einzeln oder zu mehreren hinter- und nebeneinander, jedoch nie ein richtiges Stroma und nie Blutgefäße; auch hier kehren die Nekrosen im Tumorgewebe wieder.

In den Lungen sind die kleineren Arterien mit einem Durchmesser von etwa $^3/_4$ mm an abwärtz Sitz von Thromben verschiedenen Baues, und zwar so gleichmäßig und so ausgedehnt, daß in Schnitten, die nach mehreren qcm messen, oft kaum ein Gefäß dieses Kalibers unverändert gefunden wird. Das Lumen enthält teils fibröse, teils körnige und hyaline Thromben und endlich epitheliale Zellen, welche Haufen mit mosaikförmiger Anordnung bilden und beim Vergleich mit

den Zellen der Magens und noch mehr der Lymphdrüsen zweifellos als Krebszellen aufzufassen sind; sie sind fast nur vereinigt mit den frischen körnig-hyalinen Thromben, selten in fibröse eingeschlossen, bisweilen liegen sie ohne Umhüllung im Gefäßlumen. Die fibrösen Thromben verlegen die kleinen Arterien meist ganz, oft sogar auf längere Strecken und mit ihren Seitenzweigen, in den etwas größeren Ästchen bilden sie oft nur steil aufsteigende, hügelartige Vorsprünge, bindegewebige Verdickungen der Intima, welche besonders häufig auf Teilungsstellen liegen.

Sie bestehen zum größeren Teil aus fibrillärem, kernarmem Bindegewebe und werden, soweit sie obturierend sind, von Gefäßen neuer Bildung durchbohrt; andere sind reicher an Spindelzellen, sicherlich erst seit kurzem organisiert und schließen, als Zeichen dessen, hie und da noch Reste des ursprünglichen Thrombus in Form hyaliner Inseln ein. Nur in wenigen der alten fibrösen Pfröpfe finden sich direkt ins Bindegewebe eingesetzt eckige Krebszellen, immer nur verstreute und kleine Gruppen bildend.

Dagegen enthalten die in den Thromben neugebildeten Gefäße oder die Reste des alten Lumens neben jenen recht häufig kräftige Haufen von Karzinomzellen, unter denen oft das Gefäßendothel unverändert nachweisbar ist.

Manche Arterien sind auf eine ganze Strecke hin zu ganz soliden Strängen umgewandelt, in welchen das Bindegewebe nicht ganz gleichmäßig zellarm ist, sondern lange Züge von Spindelzellen mit wenig Zwischensubstanz einschließt in einer Anordnung, welche darauf hinweist, daß sie nachträglich obliterierte Gefäße des älteren Thrombus darstellen. Die Muskulatur ist auch an den ganz verödeten Gefäßen kontinuierlich nachweisbar, höchstens etwas verdünnt, unter den parietalen fibrösen Thromben stets ganz unverändert. In den kürzlich organisierten, spindelzellenreichen Pfröpfen lassen sich häufiger Krebszellen im Gewebe nachweisen; selten freilich bilden sie geschlossene Alveolen, meist lockere Gruppen, in welche sich die Spindelzellen vorschieben, und nur ein Teil von ihnen hat kräftig gefärbte Kerne: zwischen ihnen aber finden sich dieselben polynucleären Leukocyten mit stark gelappten und intensiv gefärbten Kernen, welche, wie später zu beschreiben, in den zerfallenden Krebszellenherden der frischen Thromben ganz gewöhnlich vorkommen.

Die nichtorganisierten Thromben bestehen vorwiegend aus feinen Körnchen, den Blutplättchen gleichend; oft kommen dazu

hyaline knorrige Balken, die durch das körnige Material ziehen, oder mehr diffuse hyaline Partien, die offenbar aus den körnigen hervorgegangen sind; fädiges Fibrin aber ist sehr spärlich vorhanden, fehlt oft ganz. Sie haften auf der unveränderten Arterienwand als flache oder steile Hügel, und zwar wiederum oft auf Teilungsstellen, besonders häufig aber sind sie räumlich mit den fibrösen Pfröpfen vereinigt, entweder in Nieschen derselben eingebettet (Taf. Fig. 1) oder auf eine zirkumskripte Verdickung der Intima aufgesetzt, oder wenn der alte Thrombus das Lumen sperrt, hinter demselben, aber stets herzwärts von ihm, angelagert, und endlich füllen auch sie öfters die neugeschaffenen Gefäßlumina der organisierten Thromben wieder aus. In der Regel besteht eine scharfe Grenze zwischen den bindegewebigen und den körnig-hyalinen Thromben, oft durch ein deutliches Endothel auf ersteren markiert; und dann sind beide sicherlich auf zwei durch einen längeren Zwischenraum getrennte Schübe zurückzuführen; andere Male wachsen Spindelzellen und Gefäße aus dem alten in den jungen Teil hinein und es läßt sich dann nicht immer entscheiden, ob es sich um die noch unvollendete Organisation eines einmaligen Embolus von der gesunden Arterienwand oder einer neuen Auflagerung von einer alten Intimaverdickung aus handelt; beides kommt vor. Wenige dieser frischen Thromben werden nun frei von Krebszellen gefunden, und zwar sind dieselben nicht einzeln in die körnige Masse eingestreut, sondern bilden ansehnliche Gruppen bis zu 50 Zellen auf den Durchschnitt, und oft liegen mehrere solche getrennt in einem Thrombus, entweder allseitig von letzterem umhüllt oder an einer Stelle mit der Gefäßwand in Berührung stehend. Bisweilen stellen sie festgefügte, abgerundete Verbände dar, man gewinnt, obschon Mitosen nicht nachweisbar sind, den Eindruck, daß eine Zellvermehrung in ihnen stattgefunden hat; häufiger treten Erscheinungen regressiver Metamorphose in den Vordergrund: die Zellen füllen eine Höhle im Thrombus unvollkommen aus, sondern sich zu mehreren Haufen oder hängen nur in den der Höhlenwand anliegenden Teilen miteinander zusammen, während das Zentrum gelockert und oft nekrotisch ist, oder sie sind alle lose durcheinander gewürfelt und zum Teil kernlos, zum Teil in körnigem Zerfall begriffen, und dann treten zwischen ihnen in reichlicher Zahl polynucleäre Leukocyten mit stark gelappten und gefärbten Kernen auf, auch dann, wenn die umgebende Thrombussubstanz arm an ihnen ist; schließlich gibt es solche Höhlen in den Thromben, welche neben Leukocyten und Zelltrümmern und kernlosen

Schollen nur ganz vereinzelt intakte Exemplare von Krebszellen und dadurch den Hinweis auf ihre Entstehung enthalten. In den gelockerten Partien erscheinen die Krebszellen oft abgerundet, in den Verbänden sind sie kräftige, polyedrische Elemente.

Bisweilen liegen auf der Oberfläche des thrombotischen Materials, welches die eigentliche Hülle des Krebszellenhaufens bildet, noch körnige Massen, offenbar Blutplättchen, welche als jüngere Bildungen dadurch von jenen sich unterscheiden, daß sie lockerer gefügt sind und keine hyaline Substanz enthalten: durch sie wird die Verengerung des Gefäßlumens gesteigert oder vollkommene Verlegung herbeigeführt.

Kapillaren und Venen sind vollkommen frei von krebsigen, wie überhaupt von thrombotischen Einlagerungen und mit roten Blutkörperchen gefüllt bis auf eine einzige Stelle, wo in dichtester Nachbarschaft einer durch alte und frische Thromben verlegten Arterie ein kleiner Kapillarbezirk durch körnig-hyalines Material ohne zellige Einschlüsse verstopft wird.

An keiner Stelle der sehr eingehend untersuchten Lungen wird irgend etwas von Krebs außerhalb der Blutgefäße, in den perivaskulären Lymphbahnen oder im Lungengewebe, noch auch in der Gefäßwand selbst gefunden; wenn in den fibrösen Thromben die kleinen Gruppen von Krebszellen peripher liegen, so bleiben sie doch stets innerhalb der Elastica interna.

Fall II. **Rohmer, Emil**, 27 Jahre, 11. Februar 1901. — Magenkarzionom. Resektion des Pyrolusteils mit stenosierendem krebsigen Ulcus an der kleinen Kurvatur und reichlichen karzinomatösen Lymphdrüsen längs der letzteren vor 12 Stunden. Sektion: Krebsige Lymphdrüsen längs des oberen Pankreasrandes und retroperitonael zu beiden Seiten der Aorta unterhalb der Art. renales; keine in den Supraclaviculargruben. Peritoneum, Leber, Nieren, Nebennieren, Pankreas, Milz frei von Tumor; auch an Unter- und Oberfläche des Zwerchfells nichts von Metastasen. Beide Lungen adhärent, Pleuren, soweit nicht verwachsen, glatt und ohne krebsige Einlagerungen. Im Parenchym aller Lappen auf mäßig blutreichem Grund reichliche, feine, weiße, markige Ramifikationen ohne Lumen im Innern, z. T. auf dem Schnitt als Zäpfchen hervortretend, dem Verlauf der kleinen Arterien folgend und offenbar im Lumen derselben liegend. Bronchialdrüsen schwarz und grau marmoriert, nicht krebsig (auch nicht bei mikroskopischer Untersuchung). Mikroskopisch: Im Magen

scirhöser Krebs mit schmalen Zügen kleiner Zellen in Schleimhaut, Submucosa und längs der Bindegewebssepten des hypertrophischen Muscularis. In den Lymphdrüsen große, polyedrische Zellen, kräftige Züge bildend, manche der Drüsen sind vollständig durch Krebsgewebe ersetzt. In der Leber an keiner Stelle etwas von Tumor und von Gefäßveränderungen.

In den Lungen zahlreiche kleine Arterien mit krebsigem Material gefüllt, in den polyedrischen Zellen desselben bei frischer Untersuchung nur an einer Stelle Fettkörnchen nachweisbar. Nach Härtung erweisen sich die Thromben verschieden alt: viele sind fibrös, zellarm, bilden oft auf lange Strecken hin vollkommene, mit der Gefäßwand flächenhaft verlötete Füllungen, in den etwas größeren Arterien zuweilen nur hügelförmige Verdickungen der Intima. Der embolische Charakter läßt sich an manchen der Thromben daran klar erkennen, daß sie auf einer Teilungsstelle reiten und in beide Teiläste hineinreichen. Andere Thromben sind auch bindegewebig zu nennen, aber arm an Fibrillen, in der Hauptsache aus Fibroblasten zusammengesetzt. In den fibrösen Thromben sind die Krebszellen selten in größeren Haufen enthalten, welche dann eine auf Vermehrung derselben deutende verschiedene Beschaffenheit in den inneren und äußeren Schichten zeigen, namentlich eine regelmäßige Aufstellung der Randzellen im Gegensatz zu der regellosen Anordnung der centralen; bisweilen sind letztere z. T. nekrotisch. Meist bilden sie nur ganz vereinzelte und kleine Gruppen von Krebszellen, entweder inmitten des Bindegewebes oder peripher, in breiter Berührung mit der Elastica int. liegend, und längere Strecken des Thrombus können ganz frei davon sein. Die Häufchen haben oft nicht mehr als zwei Zellen auf dem Durchschnitt und die Zellen sind dann recht wechselnd in der Form, meist reich an Protoplasma und vieleckig; wiederholt aber bilden solche kleine Häufchen Syncytien, also einen einheitlichen protoplasmatischen Körper, in dem eine ganze Zahl von Kernen auf einen Punkt zusammengehäuft liegen. Besonders bemerkenswert ist es, daß um die Krebszellengruppen auch die kleinen, sowohl die Spindelzellen als die Fibrillen des Bindegewebes eine zirkuläre Anordnung annehmen. Nicht selten liegen auch isolierte größere polygonale Zellen in dem fibrösen Bindegewebe, ebenfalls mit einer solchen Art von Kapsel versehen, so daß sie nicht wie ein Bestandteil des Bindegewebes, sondern wie ein fremdartiger Einschluß erscheinen, und daß sie zu den Krebszellen gezählt werden dürfen, ergibt sich daraus, daß sie grade in der

Nachbarschaft von Gruppen evidenter Tumorelemente gefunden werden und diesen in der Beschaffenheit durchaus gleichen. Endlich finden sich an denselben Stellen bisweilen größere bläschenförmige Kerne, die von den schmalen, rundlichen Kernen der Bindegewebszellen scharf abstechen und ohne Protoplasmaleib zwischen den Fibrillen eingeschlossen sind. — In den jünger organisierten Thromben bilden die Tumorzellen oft nicht so scharf abgegrenzte Gruppen, wie in den alten fibrösen, namentlich laufen oft lange Bindegewebszellen durch das Mosaik der Epithelien hindurch und letztere sind untereinander gleichartiger gestaltet, meist alle mit chromatinarmen Kernen versehen.

Die frischen Thromben sind in etwa derselben Reichlichkeit vorhanden, wie die organisierten und bestehen, wie in dem früheren Falle, aus dichtem, körnigen oder hyalinen Material, in letzterem Falle wieder vielfach aus knorrigen Balken zusammengesetzt. Sie umschliesen große Krebszellenhaufen, welche oft nur in ihren peripheren Teilen noch gut färbbar, zuweilen auch mit Mitosen versehen, zentral dagegen stark zerklüftet und der Kernfärbung verlustig gegangen, dafür von reichlichen, polynucleären Leukocyten durchsetzt sind, und oft kommen so hohle Körper zustande aus einer thrombotischen Schale mit einer innen aufsitzenden Schicht von kräftigen Krebszellen und einem lockeren Inhalt gebildet. Solche krebshaltige, mehr oder weniger kuglige Thromben liegen oft nur in schwacher Verbindung mit der Gefäßwand, deren Endothel darunter erhalten sein kann, oder sie bilden einen breitbasig von der Innenfläche vorspringenden Hügel; das Lumen wird also nicht immer von ihnen gesperrt; häufig freilich ist auf diesen dichten hyalinen Thromben reichlich aus Blutplättchen und Leukocyten bestehendes Material aufgelagert und macht den Verschluß des Gefäßes vollständig. Nicht selten enthält ein Arterienästchen Thromben verschiedenen Alters, fibröse und hyaline, dicht aneinandergelagert, aber scharf gegeneinander abgegrenzt. Kapillaren und Venen sind frei von Verstopfungen.

Auch hier finden sich oft um die verlegten, namentlich die bindegewebig obliterierten Arterien in den äußeren Schichten der Adventitia dichte Haufen kleiner Plasmazellen.

Insoweit sind die Verhältnisse überaus ähnlich denjenigen im Falle I, doch kommt nun in ziemlich großer Ausdehnung eine Entwicklung des Karzinoms um die Blutgefäße, namentlich in den Lymphgefäßen, hinzu. Dieselben sind an manchen Stellen ganz vollgestopft und stark gedehnt und die zentralen Abschnitte der Zellmassen zeigen

in großer Ausdehnung Nekrose, die peripheren wiederholt Mitosen. Niemals aber fand ich in diesen Lymphgefäßfüllungen Stroma zwischen den Zellmassen, niemals ferner um dieselben irgend etwas von thrombotischen Abscheidungen. Diese Lymphgefäßfüllungen finden sich vorwiegend periarteriell, nicht selten auch perivenös, am seltesten peribronchial, und letzteres niemals ohne gleichzeitige Erkrankung der danebenliegenden periarteriellen Räume. Es verdient nun besonders bemerkt zu werden, daß an den Venen, deren umgebende Lymphbahnen mit Tumorzellen vollgestopft sind, niemals die Gefäßwand irgend etwas von krebsiger Infiltration und das Lumen von Thromben zeigt; überall ist die Grenze der erkrankten Lymphgefäße nach außen und innen absolut scharf, oft die endotheliale Auskleidung noch vollkommen zu demonstrieren. An den Arterien besteht zuweilen eine Verbindung des Krebses im Lumen mit dem in den perivaskulären Lymphgefäßen durch kleine Kresbzellenzüge der Media und Adventitia; jedoch kommt dies nur bei den alten fibrösen Thromben vor, nie besteht eine Kontinuität zwischen den krebsigen Einschlüssen frischer Thromben und den perivaskulären Füllungen, und überhaupt ist diese Art der Verbindung zwischen außen und innen selten; ferner habe ich keine Stelle gesehen, an welcher bei intaktem Lumen von den umgebenden Lymphbahnen aus Krebsstränge in die Gefäßwand eingewachsen waren. Dagegen findet sich öfters ein Herauswachsen des Krebses aus einem fibrösen Arterienthrombus in die Adventitia nach Obliteration des perivaskulären Lymphgefäßes: Langgestreckte Krebsalveolen des Thrombus reichen zwischen den Muskelfasern durch in die Adventitia und die ganze Dicke der letzteren ist von ihnen infiltriert, aber stets macht die Wucherung an der Grenze der Adventitia Halt und beteiligt nie das eigentliche Lungengewebe. Es kann sein, daß die Obliteration des Lymphgefäßes und das Auswachsen der Krebsstränge aus dem Thrombus nur an einem Teil des Umfanges der Arterien vor sich geht, während der andere Teil halbmondförmig von dem durch Krebszellen erfüllten Lymphraum umfaßt ist und die Gefäßwand intakt bleibt; andere Male ist das adventitielle Gewebe in ganzer Zirkumferenz infiltriert.

Indessen überwiegt im Schnitt die Zahl der Arterien, an denen die ganze Krebsentwicklung auf das Lumen beschränkt ist und weder die Gefäßwand noch die umgebenden Lymphgefäße beteiligt sind.

Fall III. **Kieffer, Michael,** 45 Jahr; 13. April 1897. — Ulzeriertes Magenkarzinom, den Pylorus zirkulär einnehmend und an der kleinen Kurvatur bis fast an die Cardia weiterkriechend, Colon transversum und Pankreaskopf und Ductus choledochus durch krebsige Lymphdrüsen mit dem Magen verlötet. Unterhalb der rechten Vena renalis eine krebsige Lymphdrüse; Cysterna chyli liegt innerhalb eines mit der Wirbelsäule verwachsenen Tumorknotens; in der Höhe des vierten Brustwirbels sitzt neben dem Ductus thoracicus, aber nicht mit ihm verwachsen, ein linsengroßes Tumorknötchen, darüber eine krebsige Lymphdrüse; der Ductus aber wegsam; supraclaviculare Lymphdrüsen frei. Reichliche bis linsengroße Metastasen im ganzen Bauchfell, auch an der Unterseite des Zwerchfells, keine in Leber, Nieren, Nebennieren und den anderen Parenchymen: mehrere knotige Pulpahyperplasien in der Milz. Lungen adhärent: in der rechten Spitze eine alte Kaverne mit schiefrig induriertem, von käsigen Knötchen durchsetztem Gewebe, im linken Unterlappen einzelne träubchenförmige tuberkulöse Bronchopneumonien (auch mikroskopisch bestätigt), nirgends aber Tumorknoten oder -stränge, auch nicht in den Pleuren. — Starke allgemeine Abmagerung.

Mikroskopisch im Magen Schleimkrebs, durch alle Schichten der Wand reichend, in Mucosa und Submucosa meist mit Zylinderepithel bekleidete Schläuche mit Schleim im Lumen, in den äußeren Lagen vorwiegend Alveolen mit Mucin und Haufen runder Schleimzellen darin und Schleim im bindegewebigen Stroma. Die letztere Struktur auch in den Lymphdrüsen und ihrer bindegewebigen Hülle; hier ist mehrfach das Karzinom an kleinen Venen durch die Wand bis ins Lumen vorgewachsen und bildet obturierende oder parietale, aus Krebszellen und Stroma bestehende Thromben.

In den Lungen sind in großer Verbreitung die kleinkaliberigen Arterien von ca. 1 mm Durchmesser an abwärts Sitz krebsiger Thromben, auch hier besonders vor einer Teilung und in den anstoßenden Strecken der Teiläste. Die Hauptmasse der Thromben ist gleichen Alters, und zwar fibrös, zellarm, und darin nehmen die Krebszellen meist einen großen Raum ein, nicht weil sie große Haufen, sondern weil sie drüsenartige Schläuche oder kugelige Räume, ähnlich den Schilddrüsenfollikeln (Taf. Fig. 2) mit einschichtiger Epithelauskleidung und schleimigem Inhalt bilden. Die Thromben verschließen meist nicht ganz die Arterie, namentlich ist oft ein peripheres spaltförmiges Lumen erhalten, sie selbst aber sind gewöhnlich

gar nicht oder schwach vaskularisiert; bisweilen auch bilden sie nur Vorsprünge der Wand (Taf. Fig. 3), wobei ihre fibröse Substanz in die Intima übergeht, und zuweilen ist ein solcher hügeliger Vorsprung großenteils durch einen epithelialen schleimhaltigen Hohlraum eingenommen, es kommt geradezu das Bild eines zystischen Intimapolypen zustande. In ähnlicher Weise ist bisweilen ein längerer Thrombus axial durch einen weiten buchtigen Drüsenkanal soweit ausgehöhlt, daß von seinem Bindegewebe nur wenig mehr vorhanden ist, die Epithelauskleidung der Elastica interna naheliegt. Das Lumen dieser Drüsenräume beherbergt gewöhnlich fädig koagulierten Schleim mit runden Zellen; die Epithelauskleidung aber ist einschichtig und gebildet von meist kubischen, bisweilen etwas niedrigen, bisweilen aber auch schon zylindrisch zu nennenden Zellen mit hellem schleimigen Protoplasma und öfters mit schönster Becherform: wiederholt traf ich Arterien im Querschnitt, welche in ganzer Zirkumferenz auf kaum verdickter Intima statt des Endothels ein einschichtiges hohes Becherepithel und schleimigen Inhalt ohne Blut im Lumen besaßen; sie könnten leicht mit Bronchien verwechselt werden, wenn nicht die zirkuläre Anordnung der Muskulatur, die Nachbarschaft zu einem notorischen Bronchus und vor allem die Verfolgung durch die angrenzenden Schnitte klar machte, daß es sich um eine Arterie handelt; das schleimhaltige Lumen ist nicht identisch mit dem Gefäßlumen und nicht in Kommunikation mit demselben vor und hinter dem Thrombus. Solche Drüsenräume sind oft zu mehreren in einem Thrombus vorhanden.

Seltener bilden die Krebszellen in den fibrösen Thromben solide schmale Zellstränge und nur ausnahmsweise sind sie in einem Pfropf mit der drüsenartigen Wuchsform kombiniert.

Krebsknoten im Lungenparenchym sind nirgends vorhanden, auch nicht krebsige Füllungen der perivaskulären und peribronchialen Lymphgefäße, wohl aber um eine ganze Zahl von kleinen Arterien krebsige Infiltration des adventitiellen Bindegewebes. Dieselbe überschreitet nie die Grenzen der Adventitia, bildet nur dünne Schalen um das Gefäß. Die Krebszellen formieren in ihr immer nur kleine solide Stränge, nicht Schläuche und Zysten, obschon ihr Protoplasma oft schleimig ist. Dieser Zustand findet sich ausschließlich an Arterien mit krebsigen Thromben, und zwar nur mit den bisher beschriebenen alten fibrösen, und in denselben sind die Krebszellen zuweilen recht spärlich und in kleinen Häufchen vor-

handen, aber verstreut durch den Querschnitt, nicht peripher besonders so gehäuft, daß man etwa eine erst beginnende Invasion von außen her annehmen möchte. Die Kontinuität des Krebses im Lumen und in der Adventitia solcher Arterien wird durch kleine Züge hergestellt, welche in der Muscularis liegen, jedoch ist in letzterer ihre Zahl viel geringer, als in der Adventitia und oft auch in den Thromben.

Frische hyaline Thromben sind selten; in ihnen liegen die Krebszellenhaufen gewöhnlich peripher, an einer Stelle mit der Intima in Berührung, senden aber meist Ausläufer in ihre Spalten hinein. Auf dem hyalinen thrombotischen Körper ist oft eine lockere Schicht körnigen Materials aufgelagert und vervollständigt die Verstopfung. Das Ausstrahlen der Tumorzellen in die hyaline Substanz macht verständlich, daß in den jüngst organisierten Thromben, welche aus spindelzellenreichem Bindegewebe mit wenig Fibrillen und einer mehr homogenen Interzellularsubstanz bestehen und ebenfalls im Vergleich zu den fibrösen spärlich vorkommen, die Krebszellen nicht in geschlossenen Gruppen auftreten, sondern als kleinste Häufchen oder einzelne Exemplare gleichmäßig eingestreut sind.

An einigen Stellen trifft man auch im Lumen kleiner Venen Krebszellenzylinder ohne einhüllende Thrombussubstanz; in den Kapillaren gelang es nicht, Tumorbestandteile aufzufinden.

Fall IV. **Karl Wolf**, 40 Jahre; 31. Juli 1901. — Karzinomatöses Ulcus des Pylorus; großartige Lymphdrüsenmetastasen am Pankreas und besonders längs der Aorta abdominalis und der Vena cava inferior abwärts bis zur Teilung. Metastatische Knoten in der Marksubstanz beider Nebennieren, ein Knötchen in der linken Niere. Ausgedehnte sekundäre Erkrankung der Leber, nicht in Form markiger Knoten, sondern diffuser Infiltration großer Teile, mit grauroter durchscheinender Beschaffenheit ohne alle Degeneration. Peritoneum nur über der rechten Niere mit Knötchen besetzt, sonst frei; auch am Zwerchfell keine Metastasen. Ductus thoracicus zartwandig, Supraclaviculardrüsen frei, aber eine krebsige Lymphdrüse liegt hinter der linken Vena anonyma, dicht am Ursprung der Vena subclavia. Linke Lunge am Zwerchfell adhärent, in den Pleuren keine Krebsknoten und -stränge, aber die Lungen auf allen Schnittflächen durchzogen von massenhaften feinen krebsigen Reisern, welche z. T. sicher in den Arterien, z. T. wohl

neben denselben liegen und am dichtesten in den Unterlappen sind; im rechten Unterlappen in einer eben noch präparierbaren kleinen Arterie ein leicht ablösbarer krebsiger Thrombus. Bronchialdrüsen schwarz und grau gesprenkelt, weich — mikroskopisch ganz in Krebsgewebe umgewandelt. Außerdem an der Innenfläche der Dura mater ein Psammosarkom.

Mikroskopisch: Im Magen greift das Ulcus bis 7 mm tief ein; sein Grund wird von derbem Bindegewebe mit Fettläppchen, dem breit adhärenten Omentum minus, gebildet, in dem keine Krebsstränge liegen; aber $^3/_4$ mm unter der Geschwürsfläche finden sich ganz von dem Bindegewebe umwachsen mehrere pflanzliche Fremdkörper: 1. dicht nebeneinander einige nur mikroskopisch wahrnehmbare stark braune, eckige Körper; 2. ein größerer nicht gefärbter, nach allen Richtungen ungefähr 0,5 mm im Durchmesser haltender Fetzen; derselbe besteht aus einem Zellulosefachwerk, dessen Maschen z. T. kollabiert, z. T. mit Rundzellen gefüllt sind, z. T. Riesenzellen enthalten, welche reichlicher der Außenfläche des Fremdkörpers aufliegen und sicherlich von dem umhüllenden Gewebe geliefert sind. In den Rändern des Ulcus geht von der Schleimhaut aus eine krebsige Wucherung in die Tiefe durch alle Schichten der Wand bis in die Serosa; sie hat scirrhösen Charakter, die Krebsstränge sind schmal und von kleinen eckigen Zellen gebildet.

In der Lunge sind in großer Verbreitung nebeneinander arterielle Krebsthromben und Füllung der Lymphbahnen mit Krebs vorhanden. In den Arterien geht die Veränderung bis in Ästchen von ca. 1,5 mm Durchmesser hinauf, und zwar finden sich: 1. reichliche frische Thromben körnig-fibrinöser Beschaffenheit und von Leukocyten durchsetzt, welche entweder Kugeln (Taf. Fig. 4), die nur an Punkten mit der Gefäßwand in Berührung stehen, oder auf längere Strecken hin Ausgüsse des Lumens bilden; sie schließen größere und kleinere Haufen polyedrischer Krebszellen ein, die sich oft durch den Thrombus ramifizieren, stellenweise auch die Oberfläche desselben erreichen und mit der Intima in Berührung treten können. Diese frischen Verstopfungen sind in der Überzahl gegenüber 2. den fibrösen Thromben, welche teils als hügelartige Verdickungen der Intima sich präsentieren, teils das Lumen ganz sperren und rings mit der Gefäßwand verlötet, dabei nicht selten gut vaskularisiert sind und kräftige Haufen von Epithelzellen einschließen: hie und da finden sich auch noch in Organisation begriffene krebshaltige Pfröpfe. Auf lange Strecken

und in großer Vollkommenheit sind die Lymphgefäße, sowohl die periartiellen als perivenösen und peribronchialen, mit krebsigem Material ausgegossen; aber letzteres besteht hier ausschließlich aus Zellen ohne Stroma und ist zentral oft nekrotisch; in diesen großen Zelllagern treten häufig in gewissen Abständen scharf geschnittene rundliche Lücken auf, um welche herum die sonst polyedrischen Zellen mehr kubische Form und radiäre Stellung annehmen. Die Füllung der Lymphbahnen und die der Arterien geht offenbar an den meisten Stellen ganz unabhängig nebeneinander her: es finden sich oft krebsige Thromben in Arterien, deren Umgebung absolut unverändert ist, andererseits Lymphgefäßausgüsse um intakte Arterien ebenso wie um Venen und Bronchien. Wenn, wie häufig, beides zusammentrifft, krebshaltiger Arterienpfropf und periarterieller Krebs, überschreitet doch fast niemals die Karzinomentwicklung die Grenzen der präformierten Bahnen. Nur ganz ausnahmsweise ließ sich ein Auswachsen von innen nach außen nachweisen, derart, daß aus einem mit der Arterienwand verlöteten fibrösen Thrombus kleine Krebsstränge durch die bindegewebig veränderte Media in die Adventitia eindrangen, in welch letzterer aber dann stets der Lymphraum verschwunden war. Einen Durchbruch der Lymphgefäßwand fand ich nur einmal an einem kleinen Bronchus, wo zwischen den ganz von Krebszellen ausgegossenen Lymphbahnen kleine Krebsstränge im Bindegewebe lagen und sich zwischen den Muskelbündeln in die Schleimhaut vorschoben.

In den Nebennieren ist das Mark von plumpen Krebszapfen durchsetzt, die vielfach kolbige Ramifikationen besitzen, nach der Rinde zu kleiner werden und in letztere schmale Züge hineinschicken, welche hier meist in endothelbekleideten Bahnen zwischen den Strängen der Nebennierenzellen liegen, zuweilen noch von einem Mantel roter Blutkörperchen umgeben, sicherlich also in Blutkapillaren; auch in der Marksubstanz liegt ein großer Teil der Krebszapfen in Venen. Es ist dabei auffällig, daß oft die oberflächliche, also vom Blut bespülte Schicht der Stränge und Zapfen, namentlich den der Rinde angehörenden, sich nicht mehr in einzelne Krebszellen zerlegen läßt, sondern große Protoplasmamassen mit zahlreichen ganz unregelmäßig gelagerten Kernen, richtige Syncytien bildet. Die größte zentrale Vene des Markes enthält einen ganz aus Krebszellen bestehenden zentral nekrotischen Thrombus, und außerhalb der Nebenniere ist die Vena suprarenalis im Schnitt enthalten und in ihr ein großer an der Peripherie

in Organisation begriffener blander Thrombus, und zwischen diesem und der Wand eingeschoben, dem intakten Endothel aufliegend, ein großer Herd zusammenhängender Krebszellen. Auch im Plexus suprarenalis des Sympathikus liegen zahlreiche Krebsstränge, sowohl in einem Ganglion als zwischen den Nervensträngen, meist in scharf geschnittenen Räumen, die z. T. sicher Venen sind.

Fall V. **August Birky**, 43 Jahr; 19. April 1900. — Infiltrierendes und etwas retrahierendes Karzinom des Pylorus. Große krebsige Lymphdrüsengruppen an der kleinen Kurvatur, dem Oberrand des Pankreas, retroperitoneal neben Aorta abdominalis und Vena cava inferior bis zur Teilung herab. Krebsige Supraclaviculardrüsen links neben dem Ductus thoracicus. Ductus thoracicus selbst frei. Große infiltrierende Lebermetastasen. Peritoneum und Pleuren absolut frei von Karzinom, ebenso die Lungen. — Probelaparotomie vor drei Tagen ohne operativen Eingriff am Magen.

Mikroskopisch: Im Magen kleinzelliger Krebs mit polyedrischen Zellen, ebenso in der Leber; in letzterer stark in den Blutgefäßen verbreitet, besonders in den Ästen der Vena portae und den Kapillaren der Acini, ab und zu auch in den Venae centrales. Sehr reichliche Mitosen in den Karzinomzellen und häufig Syncytiumbildung in ihren Verbänden, namentlich an den mit dem Blut in Berührung stehenden Oberflächen.

In den Lungen sind in außerordentlich weiter Verbreitung die kleinen Arterien und auch zahlreiche Kapillaren und kleine Venen, z. T. in nachweislicher Kontinuität mit ersteren, mit soliden Pfröpfen von Krebszellen ausgegossen, bisweilen auch bilden dieselben hohe hintereinander liegende Haufen; oft finden sich ganze Arterienramifikationen in dieser Weise ausgefüllt; unter den Tumorzellen ist das Endothel, obschon denselben unmittelbar anliegend, wohl erhalten. Die Krebszellen selbst sind kräftige polyedrische, fest aneinandergefügte Gebilde, an denen oft schönste mitotische Teilungen nachweisbar sind; nirgends aber bestehen um diese zelligen Pfröpfe thrombotische Abscheidungen irgend welcher Art. Nur finden sich in einigen Arterien zirkumskripte hügelartig vorspringende bindegewebige Verdickungen der sonst durchaus zarten Intima und ferner hie und da bindegewebige Stränge im Lumen, sicherlich organisierte Thromben, aber ohne fremdartige Einschlüsse. Außerhalb der Blutgefäße sowie in deren Wandung ist nichts von Tumor vorhanden.

Fall VI. **Johann Kopp**, 42 Jahr: sez. 21. Dezember 1897. — Großer ulzerierter Schleimkrebs des Fundus ventriculi; Metastasen in den retroperitonealen Lymphdrüsen, welche zu beiden Seiten der großen Gefäße eine Kette bis zum Ligamentum Poupartii, links sogar bis in die Schenkelbeuge bilden, und in denjenigen der großen Kurvatur. Ausgedehnte Lebermetastasen. Einzelne Tumorknötchen im Douglas und an der Unterfläche der rechten Zwerchfellhälfte, keine an der oberen Fläche. Ein Adhäsionsstrang zwischen linker Lunge und Zwerchfell. Flache, nicht über linsengroße, vielfach rosettenförmige Geschwulstknötchen in der Pleura beider Lungen, reichlicher an den Unter- als den Oberlappen. Eine krebsige Bronchialdrüse links, und eine im Mediastinum posticum neben dem Oesophagus. Auf der Schnittfläche der Lungen hie und da feine weiße Körnchen und Reiser ohne Lumen im Innern, nirgends Knoten. In den präparierbaren Ästen der Lungenarterien keine Verstopfungen.

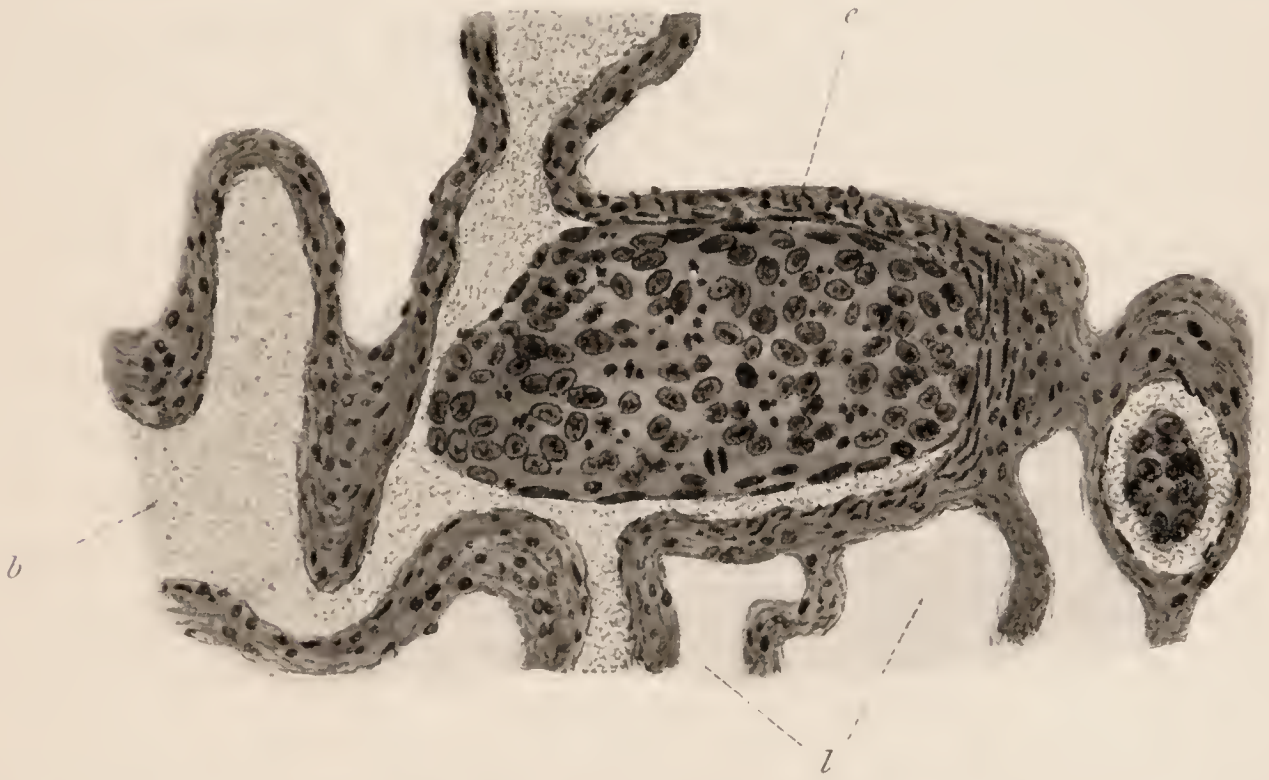

Fig. 5. Lungenarterie mit wandständigem frischen Krebszellenembolus *c*; flache Randkerne an letzterem, eine Mitose darin, Leukocyten zwischen den Krebszellen; keine thrombotischen Abscheidungen darauf; kein Tumor in und außerhalb der Gefäßwand; *b* rote Blutkörperchen; *l* Lungenalveolen. Rechts ein Arterienast im Querschnitt mit einem von roten Blutkörperchen umgebenen Krebszellenhaufen.

Ductus thoracicus wegsam und zartwandig, neben ihm zwei Krebsknötchen im Fettgewebe. Keine krebsigen Drüsen in den Supraclaviculargruben.

Mikroskopisch in den Lungen sehr viel Krebs im Lumen der Blutgefäße, vor allem der Arterien, stellenweise auch der Venen, an wenig Stellen auch in den Lymphgefäßen, aber nur den periarteriellen; aber an der Mehrzahl der verstopften Arterien ist die Umgebung frei von Tumor. Die Krebszellen bilden Verbände, welche nur von roten Blutkörperchen umgeben sind, oder das Lumen ganz verstopfen. (Fig. 5, S. 23). Andere Male sind sie ganz eingeschlossen in einen körnig-fädigen Thrombus, welcher mehr oder weniger obturierend das Gefäß auf eine längere Strecke füllen kann, und stehen dann häufig nirgends in Berührung mit der Gefäßwand, bilden nicht selten auch mehrere völlig voneinander getrennte Haufen in einem solchen Thrombus. Endlich kommen ab und zu fibröse Thromben in den kleinen Arterien vor, die ganz mit der Wand verschmolzen sind und verstreute kleine Inseln von Krebszellen einschließen; daß dieselben nicht eine bloße Intimaverdickung darstellen, sondern organisierte Thromben, geht daraus hervor, daß sie hie und da noch Reste des körnig-hyalinen Materials enthalten. Stellenweise kommen längere bindegewebige Thromben ohne alle krebsigen Einschlüsse vor. In den Venen bilden die Karzinomzellen nicht einzelne Nester, sondern stets zusammenhängende zylindrische Stränge ohne thrombotische Abscheidungen in der Umgebung. Bisweilen lassen sich auch die Blutkapillaren durch Reihen von Krebszellen gefüllt nachweisen. — Obwohl der Primärtumor des Magens den ausgeprägten Charakter des Schleimkrebses besitzt, ist in den Ansiedelungen in der Lunge die Schleimbildung gering: hier bestehen die Herde aus großen protoplasmareichen Zellen mit großen bläschenförmigen Kernen, sind polyedrisch und zylindrisch und nur in manchen Verbänden treten kuglige Räume mit schleimigem Inhalt auf, aber ohne daß die anstoßenden Zellen sich radiär anordnen. Sowohl die von roten Blutkörperchen umgebenen, als die in frische Thromben eingeschlossenen Zellhaufen zeigen in ihren Randpartien bisweilen syncytialen Charakter, derart, daß die Kerne gehäuft liegen und zwischen diesen Haufen kernlose Protoplasmastrecken bleiben; auch kommen große vielgestaltige gelappte Chromatinmassen dabei vor. Nicht selten finden sich in den krebsigen Füllungen der Arterien wie der Lymphgefäße ausgezeichnete Mitosen. Ferner kommen häufig in den Krebszellenhaufen polynucleäre Leukocyten mit stark färbbaren Kernen vor.

Fall VII. **Fr. Sager.** 27 Jahre; 19. Juni 1899. — Großer ulzerierter Schleimkrebs des Magens. Reichliche Krebsentwicklung in den Lymphdrüsen längs Aorta und Vena cava inferior, welche ebenso wie die Vasa renalia ganz eingemauert sind, und in denjenigen der Radix mesenterii, den Glandulae mammariae internae dext. und denen der linken Supraclaviculargrube, sowie den Drüsen des Mediastinum posticum, in welchen der Ductus thoracicus ganz aufgegangen, nicht mehr aufzufinden ist. Viel Knoten auf dem Peritoneum viscerale und Mesenterium, spärlichere auf dem Peritoneum parietale. In beiden Ureteren und im rechten Nierenbecken Krebsknötchen in und unter der Schleimhaut, ein Knoten im hinteren Scheidengewölbe, die Schleimhaut mit der Unterlage verlötend; krebsige Infiltrationen der Schleimhaut, besonders ihrer Falten, im oberen Jejunum und im Duodenum und zahlreiche Knoten in und unter der Schleimhaut des ganzen Dickdarms. Beiderseits der M. psoas in ganzer Länge bis zur Sehne durchsetzt von massenhaften bis erbsengroßen, vielfach zu Strängen geordneten Tumoren, einzelne solche auch im rechten M. iliacus. — Kein Krebs an der oberen Zwerchfellfläche. Im Unterlappen der linken Lunge in einer kleinen Arterie, über der Teilungsstelle reitend, ein brauner dünner, fadenförmiger, an vielen Punkten adhärenter Thrombus mit kleinen knopfförmigen, weissen Anschwellungen zwischen den Fixationsstellen. Im Oberlappen ganz vereinzelte, durchscheinende weiße Knötchen von miliarer Größe, darunter eins, welches ein Gefäß einschließt.

Mikroskopisch: Der braune Thrombus in der Lungenarterie besteht aus feinfaserigem, spindelzelligem Bindegewebe, ist an der Oberfläche mit einer Lage platter Endothelzellen überzogen und schließt runde, mit intensiv braunen Pigmentkörnern versehene Zellen ein, ferner Inseln nicht organisierter hyaliner Substanz. Die weißen Knöpfchen, welche in seinen Verlauf eingeschaltet sind, bestehen aus schönstem Schleimkrebsgewebe, wenigstens Krebszellen und Schleim, reichen stellenweise bis an den Endothelüberzug heran, besitzen aber keine Verbindung mit der Gefäßwand. Neben der Arterie verläuft ein Lymphgefäß mit krebsigem Inhalt, der das Lumen nirgends verläßt, namentlich nirgends in die dicke Wand der Arterie eingewachsen ist. Die kleinen Knötchen im Lungengewebe schließen in der Regel axial eine kleine Arterie mit einem krebszellenhaltigen Thrombus ein: ihr Tumorgewebe liegt teils in den periarteriellen Lymphbahnen, teils über dieselben hinausgehend im eigentlichen Lungenparenchym.

Im übrigen Lungengewebe sind die kleinen und kleinsten Arterien in großer Zahl obliteriert durch straffes fibrilläres, meist dem Gefäßverlauf parallel geordnetes oder lockeres Bindegewebe, und in demselben liegen zahlreiche Nester kräftiger epithelialer Zellen, ohne daß die Wand und ihre Umgebung etwas von Durchwachsung zeigt. Diese fibrösen Thromben lassen sich stellenweise kontinuierlich in die Kapillaren verfolgen und kehren vielfach auch in den kleinen Venen wieder, auch in letzteren mit Krebszellenhaufen im Innern. In etwas größeren Arterien bis ca. 1 mm Durchmesser liegen mehrfach wandständige, polsterartig vorspringende schleimhaltige Krebszellenhaufen ohne Stroma, welche gegen das Lumen von einer Bindegewebsschicht überzogen sind. An einer solchen auf eine lange Strecke verfolgbaren Arterie wird der übrige Teil des Lumens von einem frischen, der Hauptsache nach aus Fibrin und Hyalin bestehenden Thrombus eingenommen, der kleine Inseln von Krebszellen einschließt; aus dem wandständigen Thrombus aber gehen an einer Stelle Krebszellen, in Alveolen geordnet, durch Muscularis und Adventitia und bilden in letzterer einen ca. 1 mm dicken Krebsknoten. Außerdem finden sich um manche Arterien mit freiem Lumen, selten um Bronchien, die Lymphgefäße stark gedehnt durch krebsigen Inhalt, und zwar Zellen und Schleim ohne Stroma.

Fall VIII. **Fr. Kleinpeter,** 76 Jahre; 28. März 1898. — Karzinom der Harnblase. An der Hinterwand ein zerklüfteter, ins rechte Parametrium führender Tumor, karzinomatöse Lymphdrüsen in beiden Parametrien und längs der Aorta beiderseits. Uterus und Vagina frei. Keine krebsigen Drüsen im Thoraxraum. Ductus thoracicus zartwandig und wegsam. Nirgends Metastasen in den Parenchymen, speziell keine in den Lungen. Senile Atrophie.

Mikroskopisch: In den Lungen nirgends Krebs außerhalb der Blutgefäße, wohl aber reichlich in den Arterien und Venen: zahlreiche kleine Arterien sind eingenommen von vaskularisierten bindegewebigen Thromben, in welchen manchmal keine fremdartigen Einschlüsse, andermal große chromatinreiche Zellen sich finden, die z. T. einzeln oder zu zweien oder dreien liegen und in diesem Falle nicht sicher als Tumorzellen zu deuten wären, wenn nicht im Thrombus derselben Gefäßramifikation größere Haufen von ihnen vorkämen, deren krebsige Natur nicht mehr zweifelhaft sein kann. Ferner enthalten manche Arterien neben nicht obturierenden bindegewebigen

Thromben mit diesen Einschlüssen auch frische körnige Thrombussubstanz, welche kräftige Krebszellengruppen umhüllt; bisweilen auch liegt ein Haufen der letzteren dem Endothel der Gefäßwand lose auf und wird lumenwärts von körnig-hyalinem Material bedeckt. Endlich gibt es Arterien, in denen der Pfropf nur z. T. aus gutfärbbaren Krebszellen, z. T. aus scholligem Material besteht, welches offenbar nicht durch Gerinnung entstanden ist, sondern nekrotischem Tumorgewebe entspricht; jedoch enthalten manche Arterien nur lebenskräftige Krebszellengruppen mitten zwischen roten Blutkörperchen. Immer handelt es sich um große platte und polyedrische Krebszellen mit großem Kern. Die thrombosierten Arterien sind durchweg von kleinem, makroskopisch kaum erkennbarem Kaliber. — Die kleinsten Venen enthalten vielfach hyaline, aus Ballen zusammengesetzte Thromben, in welchen ebenfalls hie und da verstreute große Zellen, außerdem aber hie und da wieder ganze Haufen ausgesprochenster Krebszellen eingeschlossen sind.

Fall IX. **Marie Haas**, 37 Jahre, 5. Oktober 1898. — Karzinom des Cervix uteri, der Parametrien und der Ovarien; viele Metastasen im Bauchfell, auch an der Unterfläche des Zwerchfells. Reichliche Krebsbildung in den inguinalen und retroperitonealen Lymphdrüsen und im retroperitonealen Bindegewebe, von diesem in den 5. Lendenwirbel eingewachsen. Leber frei von Tumor. An den Lungen makroskopisch keine Veränderungen. Ductus thoracicus im Brustteil frei; unter dem Zwerchfell tritt er an eine Gruppe krebsiger Lymphdrüsen heran und ist von hier ab nicht weiter zu verfolgen. Supraclaviculardrüsen nicht verändert. Keine Metastasen im Skelet.

Mikroskopisch: In mehreren kleinen, nur mikroskopisch nachweisbaren Arterien der Lungen liegt krebsiges Material, und zwar 1. im Innern bindegewebiger, fast obturierender Thromben als kleine Gruppen polyedrischer mittelgroßre Krebszellen mit kräftigen bläschenförmigen Kernen; 2. ohne jede thrombotische Abscheidung in der Umgebung als Pröpfe, die nur aus Krebszellen bestehen, das Lumen meist nicht vollkommen ausfüllen, dem Endothel lose aufliegen, im Zentrum hie und da kleine Nekrosen enthalten; zuweilen liegen diese Zellthromben in einer Arterie, deren Intima hügelartige bindegewebige Verdickungen trägt. Nirgends dringen die Krebszellen in die Gefäßwand ein, nirgends finden sie sich außerhalb derselben.

Fall X. **Fr. Engel,** 37 Jahre, † 20. Oktober 1897. — Karzinom des Cervix uteri, Exstirpation des Uterus Mai 1897. — Bei der Sektion einzelne Tumorknötchen im Ansatz der Netzes an der Beckennarbe, sonst Peritoneum frei. Reichliche krebsige Metastasen in Lymphdrüsen, und zwar den oberen Lumbardrüsen, einer subperitonealen Drüse im Becken und einer mesenterialen nahe der Bauhinschen Klappe, nicht in den supraclavicularen. Multiple Karzinomknoten im Skelett, nämlich in mehreren Rippen, Wirbelkörpern, Brustbein, Darmbein, Kreuzbein. Ein erbsengroßes Knötchen in der l. Nebenniere. Ductus thoracicus auf eine Länge von 7,5 cm ausgefüllt durch einen adhärenten bunten Thrombus, der bis in die Cysterna chyli reicht (vor der mikroskopischen Untersuchung verloren gegangen). Lungen klein, kleine schiefrige Knötchen. Nichts von Karzinom darin und in den Pleuren; starke Bronchitis.

Mikroskopisch: In den Lungen in spärlicher Zahl krebszellenhaltige Thromben in Arterien und Venen, in Organisation begriffen: eine Arterie von 1 mm Durchmesser enthält einen fast obturierenden Thrombus, der größtenteils bindegewebig ist, jedoch noch nicht organisierte körnige Bezirke und ziemlich viel große blasse Kerne ohne deutliches Protoplasma einschließt. In anderen kleineren Arterien liegen in ebenso beschaffenen Thromben Haufen polyedrischer Zellen mit denselben Kernen von ausgesprochen epithelialem Habitus, sichere Krebszellen, andere Arterien sind nur von derartigen Zellzylindern ohne Thrombussubstanz ausgefüllt, und mehrere Venen enthalten dieselben epithelialen Zellverbände meist ohne Thrombussubstanz. In Kapillaren konnten keine Verstopfungen nachgewiesen werden. Außerhalb der Blutgefäße findet sich nirgends Krebs in den Lungen.

Fall XI. **Fr. Bachmann,** 38 Jahre, 28. Januar 1899. Karzinom des Ductus choledochus und der Gallenblase (Cholelithiasis), viel Krebsknoten in der Leber. Metastasen in den oberen Lumbaldrüsen, keine in denjenigen am Pankreaskopf, ebensowenig in den supraclavicularen. Peritoneum frei. Lungen stark adhärent, makroskopisch ohne Tumor.

Mikroskopisch: In jedem Schnitt der Lungen sind außerordentlich zahlreiche Blutgefäße, und zwar Arterien und Venen von Krebszellen eingenommen. Die letzteren sind große vieleckige, unregelmäßig gestaltete Elemente mit meist großem Kern und lassen

auch in den ausgedehnten epithelialen Verbänden keine Drüsenlumina erkennen; sie zeigen recht häufig wohlerhaltene Mitosen. In den Arterien liegen sie vereinzelt oder in Haufen mit ca. 10 Kernen im Durchschnitt (Taf. Fig. 6), immer aber ohne Stroma, von unveränderten roten Blutkörperchen eingeschlossen, also sicherlich inmitten strömenden Blutes, andere Male in Verbindung mit thrombotischem, aus Körnchen, Fibrin und hyalinen Balken und Schollen zusammengesetztem Material. Das letztere bildet entweder mehr oder weniger vollständige Kugeln, welche das Gefäßlumen oft ganz verlegen, und umschließt fest die Haufen von Tumorzellen, oder es umhüllt nur unvollkommen größere Krebszellenverbände, läßt dieselben zwischen die roten Blutkörperchen hervortreten. Selten aber stehen die Tumorzellen mit der Gefäßwand in unmittelbarer Berührung. Außerdem findet sich eine ganze Zahl kleiner Arterien, welche vollkommen oder unvollständig von fibrösen Thromben mit Krebszellenherden im Innern verlegt sind; die Größe dieser eingeschlossenen Herde wechselt bis zu 10 oder mehr Zellen im Durchschnitt und diese größeren sind stets abgerundet und in sich abgeschlossen; selten enthält ein fibröser Thrombus mehr als eine oder zwei solcher Zellgruppen, stets überwiegt das Bindegewebe (Taf. Fig. 7). Niemals aber ließ sich ein Vordringen von Karzinomzellen aus dem Lumen in die Gefäßwand nachweisen. Die Thromben liegen gewöhnlich hinter Teilungsstellen der Arterien. Die größten Arterien, welche in dieser Weise verändert sind, besitzen einen Durchmesser von $^3/_4$ mm.

Die kleinen Venen enthalten in großer Ausdehnung krebsiges Material, sind häufig auf eine ganze Strecke hin vollkommen mit Krebszellenverbänden ohne Stroma ausgegossen; niemals aber findet sich hier Thrombenbildung irgendwelcher Art in Verbindung mit den Tumorzellen; wenn dieselben das Lumen nicht ganz ausfüllen, werden sie von roten Blutkörperchen begrenzt. Auch hier aber fehlt jedes Einwachsen in die Gefäßwand, und wie in den Arterien, sind auch in den Venen keine regressiven Metamorphosen vorhanden.

Endlich kommt häufig krebsiges Material in den Blutkapillaren vor, wenn auch nicht als Ausguß ganzer Netze, so doch in einzelnen Kapillaren obturierende Zellcylinder bildend, deren Zusammenhang mit dem krebsigen Inhalt einer kleinen Arterie oder Vene wiederholt nachzuweisen ist, so daß zweifellos eine Kontinuität des Krebses von den Arterien bis in die Venen besteht.

Trotz Untersuchung reichlichen Materials findet sich nur an einer Stelle der Lunge krebsige Füllung der perivaskulären Lymphbahnen um eine kleine Arteriengabelung, deren Lumen frei von Tumor ist, und in derselben Serie ein einziger Herd, bestehend aus Krebssträngen im Gewebe eines interlobulären Septums.

Fall XII. **Fr. Schott,** 67 Jahre; 9. April 1902. Karzinom der großen Gallengänge bei Cholelithiasis, zahlreiche Knoten in der stark ikterischen Leber, meist um die größeren Verzweigungen der GLISSONschen Kapsel herumliegend, nur im unteren Teil des rechten Lappens eine ausgedehnte krebsige Infiltration. Krebsige Lymphdrüsen am Pankreas. Viele Knoten im Peritoneum und Füllung der Lymphgefäße am Dünndarm mit Karzinom von Knoten am Mesenterialansatz aus. Supraclaviculardrüsen frei. Kein Tumor in der Pleura. Im Lungengewebe beiderseits verstreut kleine bis reichlich stecknadelkopfgroße Krebsknötchen. Blander Thrombus in der Pfortader.

Mikroskopisch: Der Primärtumor ist ein schleimbildender Zylinderepithelkrebs mit hervorstechender Verbreitung längs der Lymphscheiden der Nerven. — In den Lungen reichliche Schleimbildung in den kleinen Krebsknötchen. Die kleinen Arterien enthalten vielfach krebsige Thromben, deren Zentrum häufig nekrotisch ist; von manchen derselben ist das Krebsgewebe in die Gefäßwand hineingewachsen, jedoch läßt sich in den eigentlichen Krebsknötchen keine Arterie nachweisen. Mehrfach finden sich Querschnitte von Arterien, die in ganzer Zirkumferenz mit Zylinderepithel ausgekleidet sind; in anderen ist reichlichere fibröse Thrombussubstanz vorhanden, welche mehrere von regelmäßigem Zylinderepithel mit basal gestellten Kernen, stellenweise sogar von Becherzellen ausgekleidete Hohlräume einschließen. Um mehrere so verstopfte Arterien enthalten die zugehörigen Lymphgefäße Krebszellen, und zwar in Form eines flächenhaften Belages ihrer Wand, der stellenweise ausgezeichnet syncytialen Charakter annimmt, nämlich eine ziemlich hohe Schicht von Protoplasma mit ganz unregelmäßig verteilten Kernen ohne Zellgrenzen darstellt, die dem Zottensyncytium der Placenta recht ähnlich ist, um so mehr, als hie und da syncytiale Knospen sich gegen das Lumen erheben. Dies Syncytium sitzt an Stelle des Endothels unmittelbar dem Bindegewebe auf. Ähnliche Wuchsformen finden sich auch in den Knötchen der Lunge an der Oberfläche der Alveolenwände.

Fall XIII. **Frau Erhardt**, 29 Jahr, 13. April 1901. — Großer Schleimkrebs des Rectums mit Übergang auf Vagina und Cervix uteri; diffuse krebsige Infiltration beider Ovarien. Massenhafte Krebsknötchen im Peritoneum parietale und viscerale und diffuse Infiltration des großen Netzes und des Beckenbindegewebes; kleine Knötchen unter der Schleimhaut der hinteren Harnblasenwand. Reichliche Metastasen in den Lymphdrüsen, und zwar den inguinalen, iliakalen und prävertebralen, pankreatischen und denen der linken Supraclaviculargrube. Ductus thoracicus zartwandig, nur direkt vor seiner Umbiegung hinter den Oesophagus mit einer leichten spindelförmigen harten Anschwellung versehen. Krebsknoten an der oberen Zwerchfellfläche, keine in der Pleura pulmonalis, den Lungen, Milz, Nieren und Leber.

Mikroskopisch: In allen Schnitten von den Lungen viel Thromben in den Arterien, sowohl in den kleinen Ästen als in solchen, welche das Kaliber des Ductus thoracicus etwa erreichen, und zwar z. T. frisch, hyalin-körnig, z. T. organisiert und vaskularisiert: aber nur in dreien von ihnen werden krebsige Einschlüsse gefunden. In einem derselben, einem kleinen Ast, läßt der Thrombus auf dem Querschnitt nur einen sichelförmigen Spalt des Gefäßlumens frei und ist an seiner freien Oberfläche mit einem kontinuierlichen Endothel überzogen: in den Schnitten, wo er am dicksten ist, besteht er fast ganz aus schleimigen Krebszellen, und zwar runden oder eckigen Elementen mit sichelförmigen Randkernen: in den basalen Teilen des Thrombus stehen dieselben ganz dicht und ohne alveoläre Anordnung; nach dem Gefäßlumen hin kommt dazwischen körnige Substanz, hier und da auch Fibrillen mit Spindelzellen, und die Krebszellen sind hier oft einzeln eingelagert, reichen bis dicht unters Endothel. In anderen Schnitten ist diese in Organisation begriffene und ab und zu schon vaskularisierte Thrombussubstanz reichlicher, die Krebszellenhaufen nehmen darin hauptsächlich den basalen Teil ein, und was weiter in den prominenten Abschnitt des Thrombus vorgeschoben ist, hat das Aussehen in Rückbildung begriffener, nicht frisch eingewachsener Zellen; nirgends sind die Krebszellen in die Gefäßwand vorgedrungen, die Elastica interna bildet die Grenze: auch die perivaskulären Lymphgefäße sind frei. In der zweiten krebshaltigen kleinen Arterie ist der Thrombus organisiert und bildet ein wandständiges Polster, in dessen Basis ein ganz zirkumskripter Haufen schleimiger Tumorzellen liegt, der durch die Elastica in die

Muscularis, nicht aber in Adventitia und perivaskuläres Gewebe reicht. Die dritte Stelle betrifft ein kleinstes, im perivaskulären Bindegewebe entwickeltes Karzinomknötchen um eine kleine Arterie, an welcher von zwei gegenüberliegenden Wandstellen polsterartige Bindegewebserhebungen vorspringen, in deren Basis nach innen von der Elastica interna je ein Herd von Krebszellen liegt, von denen der eine an einer Stelle durch die Muskulatur mit dem perivaskulären in Verbindung steht. Ferner findet sich ein makroskopisch nicht wahrnehmbares periarterielles Schleimkrebsknötchen in der Adventitia entwickelt und alveolär gebaut, und zwar gerade an einer Teilungsstelle gelegen, das Stämmchen und die beiden Teiläste zirkulär einhüllend, nirgends aber weiter ins Nachbargewebe vordringend: das gegabelte Arterienlumen ist im Bereich der perivaskulären Tumorbildung vollkommen ausgefüllt durch einen vaskularisierten bindegewebigen Thrombus, in dem aber nichts von Krebszellen aufzufinden ist. Ich halte es, hauptsächlich wegen der Lokalisation an der Teilungsstelle, für wahrscheinlich, daß es sich hier um ein aus einem embolischen Krebskeim herausgewachsenes perivaskuläres Knötchen handelt, während der Krebskeim selbst im Arterienlumen unter der Organisation zugrunde gegangen ist.

Im Ductus thoracicus findet sich an der Stelle der Anschwellung ein Thrombus mit eingeschlossenen Krebszellenhaufen im Lumen. Letzteres ist auf dem Querschnitt zu etwa zwei Dritteln davon eingenommen. Der Thrombus besteht aus lockerem, von wenig hyalinen Bändern durchzogenem Fibrin mit eingestreuten Lymphocyten und in ihm bilden die Krebszellen Haufen, die in den peripheren Teilen besonders reichlich stehen. Die Krebszellen sind groß, stark schleimhaltig, durchaus gleich denen in den Lungenarterien. An einer Stelle, wo der Thrombus mit der Wand in breiter Berührung steht, dringt ein solcher Haufen von Tumorzellen in die Intima ein: wie die Elastinfärbung zeigt, liegen einzelne derselben zwischen den feinen Fäserchen der überhaupt etwas ungleichmäßig leicht verdickten Intima, aber nur vereinzelte Exemplare: es kann keine Rede von einem in der Wand des Ductus entwickelten und ins Lumen eingebrochenen Knoten sein. An anderen Schnitten kommen unter der Ansiedelung in der Intima auch einzelne Zellzüge in der Adventitia zum Vorschein, welche zwar nicht schleimhaltig, aber doch sehr verdächtig auf Krebszellen sind; die Media ist indessen auch an diesen Stellen intakt.

Fall XIV. **Fr. D.**, 45 Jahr; 16. April 1903. Probelaparotomie vor drei Wochen. Weiches Cystokarzinom beider Ovarien, mit der Beckenwand verwachsen. Starke Karzinose des Peritoneum parietale und des großen Netzes, spärlichere Knötchen auf Magen und Mesenterium des Dünndarms. Reichliche Lymphdrüsenmetastasen im Becken, längs der Vasa iliaca und Aorta abdominalis und Vena cava inferior, an der Porta hepatis, in einer mediastinalen Drüse neben dem Ductus thoracicus am dritten Brustwirbel und in den linksseitigen supraclavicularen Drüsen. Ductus thoracicus frei. Viel Knötchen an Unter- und Oberfläche des Zwerchfells. Rechte Lunge fast total adhärent, linke frei, in der Pleura pulmonalis und costalis, sowie im Lungengewebe nichts von Tumor. Innere Organe und Sternum und Rippen frei von Karzinom bis auf einen kirschengroßen und daneben einzelne kleinere subseröse Knoten an der Vorderfläche der Leber. — Tod an Lungenembolie und hämorrhagischer Pleuritis.

Mikroskopisch ist das Bild in allen Tumoren das gleiche, dasjenige eines kleinalveolären Karzinoms mit eckigen Zellen mit großen, etwas chromatinarmen Kernen.

In der Lunge an den verschiedensten Stellen Krebs in Arterien und Venen: erst nach längerem Suchen kommen zwei kleinste Stellen, an welchen neben einer Vene einzelne kleine Krebsalveolen im Bindegewebe, nicht in Lymphbahnen, liegen, an der einen Stelle überhaupt nur ein krebsiger Zellstrang, der mit dem zelligen Thrombus in Kontinuität steht. Es kann kein Zweifel sein, daß hier der Tumor aus dem Gefäß heraus, nicht umgekehrt, gewachsen ist. Die veränderten Arterien und Venen besitzen nur kleines und kleinstes Kaliber, nicht über $^1/_4$ mm Durchmesser, die größeren Zweige sind frei. In manchen dieser kleinen Arterien finden sich körnige Massen mit einzelnen Leukocyten, aber ohne Krebszellen, in anderen kompakte homogene oder schwach körnige Thromben, meist nicht vollständig obturierend, von einzelnen Spalten durchzogen, in denen eckige Zellen liegen: in noch anderen Ästen kommen von einem ebensolchen Thrombus bedeckt oder von ihm eingeschlossen größere Haufen derselben Krebszellen vor; seltener sind bindegewebige, mit der Wand ganz verlötete Pfröpfe, welche Gruppen ebensolcher Zellen einschließen.

In der Nachbarschaft derartig erkrankter Arterien kommen häufig kleine Venen vor, welche mit zusammenhängenden Krebszellen-

verbänden meist ganz ausgegossen sind, und bisweilen ramifizieren sich diese Ausgüsse mit den Gefäßen. Zuweilen bilden die peripheren Zellen als kubische Elemente einen regelmäßigen Belag auf der Intima, während die zentralen lockerer liegen, andere Male ist die ganze Masse festgefügt. Nie aber sind um diese zelligen Venenausgüsse thrombotische Abscheidungen vorhanden.

Fall XV. **Matter,** 63 Jahre, 30. März 1903. — Karzinom der Prostata, letztere wenig vergrößert, feine weiße Strängchen in der überziehenden Blasenschleimhaut. Multiple umfängliche weiche Knochenmetastasen in Sternum, den Körpern des 1. und 7. bis 9. Dorsalwirbels und den Rippen. Im Unterlappen der rechten Lunge ein Krebsknoten mit 3 : 5 cm Durchmesser, sonst die Lungen makroskopisch frei. Mehrere Tumorknoten in der Leber, alle sonstigen Parenchyme frei, ebenso die Serosae. Keine Metastasen in den Lymphdrüsen, auch den supraclavicularen. Ductus thoracicus zartwandig.

Mikroskopisch: In kleinen Arterien der Lungen mehrfach obturierende fibröse Thromben ohne deutliche krebsige Einschlüsse, ferner aber bindegewebig obliterierte Kapillaren. Als solche sind aufzufassen starke Verdickungen mancher Alveolensepten, welche durch Einlagerung eines fibrösen, durch den Zug seiner Fasern als etwas Fremdartiges abgegrenzten, gebogenen und auf dem Querschnitt drehrunden Stranges erzeugt werden; an solchen Stellen finden sich keine roten Blutkörperchen, welche sonst überall in den Alveolenwänden schön konserviert sind. Krebszellen finden sich nicht in diesen Kapillarfüllungen. In einer kleinen Arterie liegt ein nicht obturierender, an seiner freien Oberfläche von Endothel überzogener Thrombus, bestehend aus körnig-homogener Substanz ohne deutliche Fibrillen, welcher mehrere Gruppen kräftiger Krebszellen einschließt.

An mehreren Stellen enthalten kleine Lungenvenen umfängliche Haufen zusammenhängender Krebszellen zwischen roten Blutkörperchen; in einer Vene liegt ein hyalin-körniger Thrombus mit Krebszellenhaufen, in noch anderen rein hyaline, aus Ballen zusammengesetzte Substanz.

Die Zellen dieser krebsigen Ansiedelungen in den Blutgefäßen stimmen mit denen des primären Tumors vollkommen überein, sind polyedrische Gebilde mittlerer Größe.

Aus dieser Zusammenstellung ergibt sich, daß sich in 15 von 41 Fällen von Karzinom eine Fixierung embolisch verschleppter Krebszellen in den Lungenarterien positiv nachweisen ließ. Ich habe nicht etwa alle Befunde von krebshaltigen Thromben in den Lungengefäßen in diesem Sinne gedeutet: bei der häufigen sekundären Verstopfung der Lymphbahnen der Lunge mit Krebs kann von diesen aus, wie ORTH[1]) und THORMÄHLEN[2]) eingehend beschrieben haben, ein Einwachsen in das Lumen der Arterien, ebenso wie der Venen stattfinden, derart, daß die Durchsetzung der Adventitia mit Karzinomzellen eine Endarteriitis mit Intimaverdickung herbeiführt, in welche schließlich der Krebs eindringt. Nach GOLDMANN's[3]) Untersuchungen primärer und metastasischer Karzinome fehlt fast nie eine Beteiligung der Venen in Form dieser „Endophlebitis carcinomatosa"; an den Arterien fand derselbe selten eine Durchwachsung der Wand von außen nach innen und Bildung eines aus Fibrin, Rund- und Tumorzellen bestehenden Thrombus, welcher in das strömende Blut hineinragte. Auch ich traf wiederholt bei meinen Untersuchungen ein solches Eindringen des Krebses von den perivaskulären Lymphgefäßen aus in das Arterienlumen. Aber diese Fälle sind nicht unter den genannten 15 einbegriffen; wenn auch in einigen der letzteren neben der krebsigen arteriellen Thrombose eine Füllung der Lymphgefäße vorhanden war, so läßt sich für sie der Beweis führen, daß Lymph- und Blutgefäßverstopfung gleichzeitig auf verschiedenen Wegen, oder die erstere sekundär von der letzteren aus erfolgt war.

In diesen 15 positiven Beobachtungen waren die verschiedensten Unterleibsorgane Sitz des primären Tumors: Prostata, Uterus, Ovarium, Harnblase, Rectum, Gallenwege, am häufigsten aber, nämlich siebenmal, der Magen. Die feinere Struktur der Geschwulst spielt dabei

---

1) ORTH: Lehrbuch der spez. path. Anat. 1887, Bd. I, S. 234.

2) THORMÄHLEN: Über sekund. Lungenkrebs. Dissert. Göttingen 1885.

3) E. GOLDMANN: Anatomische Untersuchungen über die Verbreitungswege bösartiger Geschwülste. Bruns' Beitr. z. klin. Chirurgie 1897, Bd. XVIII, S. 595.

keine Rolle; unter den Magenkrebsen allein kommen sowohl bei den positiven als den negativen Fällen solche mit zylindrischen, schleimbildenden und polyedrischen Zellen und scirrhöse Formen vor.

Zusammengehalten mit den bisherigen Angaben über die sekundäre Ablagerung krebsigen Materials in den Lungenarterien bei primärem Karzinom der verschiedenen Organe ist diese Prozentzahl überraschend hoch: Weigert[1]) hat in Fällen bösartiger Geschwülste mit metastatischen Lungenknoten regelmäßig Einbrüche der Neubildung in die Venen demonstriert und danach die Blutbahn als den ausschließlichen Transportweg für die Keime nach der Lunge bezeichnet, jedoch die verschleppten Teile in den Lungengefäßen selbst nicht nachgewiesen. Orth (a. a. O. S. 234) und Hauser (a. a. O. S. 83) erwähnen im allgemeinen das Vorkommen arterieller Geschwulstembolien in der Lunge als Ursache metastatischer Knoten. obschon namentlich Hauser die letzteren als Regel von den kapillären Ablagerungen ableitet. Andere Angaben betreffen nur die Verlegung größerer präparierbarer Äste der Arteria pulmonalis. bei denen gelegentlich vom Pfropf aus eine krebsige Infiltration der Arterienwand und ihrer nächsten Umgebung ausgeht, gewöhnlich aber der Embolus nur wie ein verschleppter blander Venenthrombus mechanisch die Zirkulation beeinträchtigt. Fälle dieser Art sind bei Sarkomen, namentlich solchen der Schilddrüse und Niere nicht selten. weil hier die Neigung der Primärgeschwulst zum Vorwärtswachsen in den großen Venen, Vena jugularis resp. Vena renalis bis in die Venae cavae und gelegentlich in den rechten Vorhof besteht; bei Karzinomen trifft diese Voraussetzung, die Bildung krebsiger Thromben in den gröberen Venen, selten zu, und in einem Fall dieser Art, den ich beobachtete — Ausfüllung der Vena azygos bei Gallenblasenkrebs — war der Pfropf in der Vene aus einem vollkommenen, stromahaltigen Krebsgewebe aufgebaut, welches in engster Verbindung mit der Gefäßwand und deshalb gar nicht geeignet war, in toto abgelöst und verschleppt zu werden.

---

1) C. Weigert: Eulenburgs Realencyklopädie 1880, Bd. IV, S. 496 und Pollack: Metastatische Lungentumoren. Dissert. Leipzig 1893.

Von solchen besonderen Komplikationen der primären Geschwülste sind meine oben angeführten Fälle bis auf einen (F. IV mit Thrombus in der Nebennierenvene) frei. Bei ihnen traten, dies erscheint mir auch vom praktischen Standpunkt aus wichtig, die Lungenembolien nicht etwa nur im Rahmen schwerer allgemeiner Karzinose auf, sondern in der Regel bei sehr beschränkter Metastasenbildung: in sämtlichen Fällen mit Ausnahme von einem (F. XV) waren, was ich im Hinblick auf den Hergang der Verschleppung betonen möchte, die Lymphdrüsen ergriffen, in drei von ihnen aber sonst keinerlei Metastasen vorhanden; in anderen bestanden zugleich Knoten in der Leber und im Peritoneum und einmal, bei Uteruskarzinom (F. X), waren außer den Lymphdrüsen nur Skelett und eine Nebenniere befallen. Besonderen Wert lege ich darauf, daß die Lungen, in welchen die Arterienveränderungen existieren, für das bloße Auge ganz gesund erscheinen können, weil 1. oft die Bildung metastatischer Knoten vollkommen ausbleibt und 2. die Verlegung nur die kleinen arteriellen Ästchen von ca. $^3/_4$ mm Durchmesser an abwärts betrifft. In einem der Fälle (F. I), demjenigen, welcher dadurch den Anstoß zu den ganzen Untersuchungen gab, traten allerdings die kleinen Arterien als weiße Reiser so deutlich und so reichlich hervor, wie bei den vollkommensten Füllungen der Lymphgefäße mit Krebs, nur waren die Pleuren verschont; handelt es sich aber um beschränktere Ausbreitung und kleinere Pfröpfe, so ist es bisweilen nicht möglich, trotz besonders darauf gerichteter Aufmerksamkeit, sie makroskopisch zu erkennen, um so weniger, als keine Prädilektionsstellen dafür existieren; die Verteilung über die Lungen ist zwar nicht jedesmal gleichmäßig, aber auch nicht gesetzmäßig, namentlich eine Bevorzugung der Spitzen nicht nachweisbar.

Es kommt nun darauf an, zu begründen, daß der krebsige Inhalt der Arterien auf embolischem Wege hineingeschafft und nicht in der vorher erwähnten Weise aus der Umgebung hineingewachsen ist. Fünf Fälle (F. I, V, VIII, IX, X) sind in dieser Beziehung deshalb unantastbar, weil hier die Veränderung überhaupt rein auf das Blutgefäßlumen beschränkt geblieben war, nirgends

außerhalb der Gefäßwand irgend etwas von krebsigen Ansiedelungen in dem Gewebe oder den Lymphbahnen bestand. In den anderen Fällen, wo die perivaskulären Lymphgefäße zugleich Krebs enthielten oder das adventitielle Bindegewebe infiltriert war, konnte die embolische Entstehung der intraarteriellen Ansiedelungen 1. daraus erschlossen werden, daß dieselben überaus häufig auf einer Teilungsstelle liegen und in die zwei Teiläste hineinreichen; 2. daraus, daß außer den bindegewebigen, mit der Gefäßwand verlöteten, krebszellenhaltigen Thromben sehr oft Haufen von Tumorzellen allein oder umgeben von frischer körnig-hyaliner Thrombussubstanz vorhanden waren und frei im Lumen, oder nur in loser Verbindung mit der Wand auf dem erhaltenem Endothel der Intima lagen, und 3. daraus, daß oft nicht nur in einer Lunge, sondern auch in einem und demselben Arterienast Schübe verschiedenen Alters, nämlich z. T. fibröse Thromben, z. T. ganz frische körnig-hyaline, z. T. in Organisation begriffene Zwischenstufen vorhanden waren, und in diesem Falle mit voller Regelmäßigkeit die frischesten immer am meisten herzwärts gefunden wurden, entsprechend dem jüngsten Import.

Die jüngsten Emboli bestehen in allen meinen Präparaten aus Krebszellenhaufen ohne Stroma. Sie bilden Verbände von Zellen, welche bisweilen inmitten roter Blutkörperchen frei im Gefäßlumen liegen, offenbar noch nicht zur Ruhe gekommen sind (Taf. Fig. 6), andere Male wohl kleinere Lumina ganz ausfüllen, häufiger aber wandständig fixiert werden (Fig. 5, S. 23), ohne dabei notwendigerweise in breiter Fläche der Gefäßwand anzuliegen; das Endothel der letzteren ließ sich in vielen Objekten intakt unter der Auflagerung nachweisen. Daß es lebenskräftige Keime sind, geht aus ihrer gesamten Erscheinung und erhaltenen Färbbarkeit hervor, zudem gelang es in verschiedenen Fällen, auch in diesen nackten Komplexen von Karzinomzellen mitotische Teilungen in schönster Ausbildung und in großer Zahl nachzuweisen. Manche Arterienramifikationen welche günstig im Längsschnitt getroffen sind, enthalten eine ganze Reihe voneinander geschiedener Epithelzellenhaufen (Taf. Fig. 6); einmal saß zugleich ein solcher auf der rückwärts gelegenen Teilungs-

stelle auf; sicherlich war hier ein zelliger Embolus an der Gabelung zerschellt und auf verschiedene Äste verteilt worden. In manchen Fällen aber (namentlich F. V) war das Lumen kleiner Arterienverzweigungen durch kontinuierliche zylindrische Ausgüsse verstopft, welche nur durch Weiterwachsen der eingeschwemmten Keime entstanden sein konnten, und die Krebszellen können dabei eine sehr gleichmäßige, nach der Längsachse des Gefäßes gerichtete Spindelform annehmen. Daß in loco eine Vermehrung stattgefunden hatte, ließ sich ferner an kleineren Zellhaufen, auch abgesehen von den Kernteilungen, daran erkennen, daß eine gewisse Schichtung existierte, namentlich die äußeren Zelllagen flach (Fig. 5, S. 23), die inneren eckig waren; an ein Überwachsen des Gefäßendothels konnte dabei nicht gedacht werden.

Eine interessante Erscheinung an manchen dieser nackten Zellenemboli ist die Bildung von Syncytien: wieder in den oberflächlichen, vom Blut bespülten Schichten desselben, wo eben die platten Zellen vorkommen, liegen bisweilen sehr chromatinreiche vielgestaltige große Kerne unregelmäßig verteilt, namentlich zu Haufen gruppiert, ohne daß sich das Protoplasma in einzelne Zellen abgrenzen läßt. Häufiger kommt diese syncytiale Wuchsform der krebsigen Einschlüsse in den fibrösen Thromben vor, besonders schön entwickelt aber in den Lymphgefäßen, auch hier gewöhnlich in den oberflächlichen Schichten der Zellmassen. Regressive Metamorphose, ausgeprägte Nekrose der Zellen, kenntlich an der fehlenden Kernfärbung, habe ich in diesem Stadium nur einmal in den zentralen Abschnitten einzelner Verbände beobachtet.

Viele dieser jungen Embolien besitzen eine Hülle von frischer Thrombussubstanz, entweder so, daß sie parietal haftend nur an der freien Oberfläche davon bedeckt werden, oder so, daß sie größere oder kleinere Einschlüsse in einem solchen Thrombus bilden. Letzterer besteht vorwiegend und oft ausschließlich aus dichtem körnigen Material, gleich den Blutplättchenthromben, mit hyalinen, offenbar aus den körnigen hervorgegangenen Partien, ferner aus Leukocyten in reichlicher Zahl; fädiges Fibrin aber ist recht spärlich vertreten; nur in

manchen Fällen ließ sich mit Weigerts Fibrinfärbung ein reichliches Netz von Fäden in dem körnigen Material darstellen. Nicht selten besitzt der Thrombus den vollkommenen Korallenstockbau der diphtheritischen Membranen und der gemeinen Venenthromben. Der gerinnungserregende Einfluß der Krebszellenhaufen ist nicht abhängig von ihrer vorherigen Nekrose, auch um durchweg lebenskräftige finden sich die Abscheidungen. Wenn auch sicherlich manche der geschilderten Thromben sich erst in der Arterie um die nackt eingeführten Zellhaufen bilden und in Fällen, wo sie rote Blutkörperchen einschließen, darüber kein Zweifel sein kann, bin ich doch der Meinung, daß viele krebsige Emboli die geronnene Hülle bereits mitbringen, wenn sie in die Arterie eintreten. Es sollen später die Gründe erörtert werden, welche einen Transport der Zellenverbände durch den Ductus thoracicus in die Vena jugularis wahrscheinlich machen; auf diesem Wege findet, wie ich in einem Falle (F. XIII) an dem Inhalt des Ductus thoracicus selbst nachweisen konnte, die Abscheidung statt, und so gelangen die zelligen Massen inmitten des thrombotischen Materials in die Lunge. So läßt sich verstehen, daß häufig die Zellkomplexe selbst gar keine Berührung mit der Gefäßwand haben, daß ferner ein etwa kugliger Thrombus mehrere ganz getrennte Zentren von Krebszellen besitzt (Taf. Fig. 4). Einmal fixiert, können dann diese Thromben weiterwachsen; wiederholt ließ sich ohne Mühe die Grenze zwischen der älteren hyalin-körnigen Hülle und den später angebildeten, gewöhnlich bunten, körnig-leuko- und erythrocytären Abscheidungen feststellen.

In diesen frischen Thromben bilden die Krebszellen entweder geschlossene Gruppen, oder diese lösen sich am Rand in einzelne Elemente auf, oder es gehen von ihnen lange Ausläufer in die Spalten namentlich der korallenstockartigen Thromben hinein. Neben den auch hier in drei Fällen reichlich nachweisbaren Mitosen ist dies ein weiteres Moment, welches für ein fortdauerndes Wachstum der verschleppten Teile spricht. Zuweilen liegt der Hauptteil der epithelialen Zellhaufen nicht im Innern des Thrombus, sondern an der Oberfläche, oder von dem zentralen Herd geht ein schmaler Strang nach

der Oberfläche des Thrombus, um sich hier wieder zu einer kräftigen Zellmasse auszubreiten. Dabei ist das quantitative Verhältnis zwischen Krebszellen und Thrombus wechselnd, nicht selten bilden erstere in einem großen Thrombus nur einen einzigen Ballen mit etwa 10 Zellen auf dem Durchschnitt; immerhin aber sind im allgemeinen die zelligen Einschlüsse in den frischen Thromben bei weitem umfänglicher und zahlreicher, als in den organisierten.

Auf der anderen Seite kommen in den frischen Thromben recht häufig regressive Metamorphosen der Karzinomenzellen vor: bisweilen ist der Zusammenhang der letzteren so gelockert, daß der Thrombus eine oder mehrere Höhlen einschließt, die unvollkommen von durcheinandergewürfelten epithelialen Zellen ausgefüllt werden und unter diesen, jedoch auch in anderen noch festgefügten Gruppen, kommt an mehr oder weniger zahlreichen Exemplaren Nekrose vor. Dabei tritt häufig eine Erscheinung zutage, welche auch ab und zu, aber nur in sehr geringem Umfange, schon an den nackten Zellhaufen ohne nachweisliche Nekrose beobachtet wird, die Ansammlung kleiner Rundzellen mit stark gelappten, oft in Chromatinkugeln zersprengten Kernen; sie liegen zwischen und in den Epithelzellen, nicht selten in einer Vakuole des Protoplasmas, und bisweilen beschränken sie sich auf einzelne der Krebszellen und erfüllen dieselben so dicht, daß sie wie Brutkapseln erscheinen. Sie gleichen den Einschlüssen, welche in Kankroiden die zentralen Teile der Epithelzellen ja häufig aufweisen. Es ist dies um so auffälliger, als in der umgebenden Thrombussubstanz meist die Leukocyten äußerst gering an Zahl sind und nur den Charakter der gewöhnlichen polynukleären haben, höchstens in der nächsten Nachbarschaft der Krebszellen sich einzelne mit zersprengten Kernen finden. Offenbar handelt es sich um eine Art Chemotaxis, welche wohl mit dem Absterben der Karzinomzellen in Zusammenhang steht. So kann von einem größeren Zellherd im körnig-hyalinen Thrombus der ganze zentrale Abschnitt zerfallen und durch massenhafte solche Rundzellen eingenommen sein.

Wenn, wie in einigen meiner Fälle, mehrere zeitlich getrennte embolische Schübe erfolgt sind, so wird der Ort der Ansiedelung

der jüngeren Thromben wesentlich durch die Lage der älteren bestimmt. Letztere nehmen oft die Teilungsstellen ein, bilden von denselben emporragende Hügel und die jüngeren liegen auf ihnen als neue Aufschichtungen; andere Male schließen sie sich herzwärts an die fibrösen Pfröpfe an als kuglige oder längliche Körper und sind gelegentlich in Nischen derselben eingeschoben (Taf. Fig. 1). Unabhängig von älteren Gefäßverstopfungen, in gesunden Gefäßabschnitten, haften sie bisweilen wandständig an einer Stelle, wo sie das Lumen bei weitem noch nicht ausfüllen als breitbasige Hügel, ohne daß sich ein Moment bezeichnen läßt, welches die Fixierung bewirkt, oder sie berühren als kuglige Körper die gegenüberliegenden Wände des Gefäßes nur an Punkten, nicht an breiten Flächen (Taf. Fig. 4); überhaupt ist das bei den frischen, um krebsige Einschlüsse gebildeten Thromben als Regel zu konstatieren, daß sie sich in der Form nicht dem Gefäßlumen anpassen, keine Ausgüsse bilden, ein weiteres Zeichen dafür, daß die Krebszellen ihre thrombotische Hülle mitbringen, in geformten Körpern eingeschwemmt werden. Mehrmals ließ sich nachweisen, daß jenseits und zuweilen auch diesseits eines solchen Embolus die Arterie kontrahiert war, so daß derselbe in einer Art Ampulle lag. Niemals aber ist eine Implantation nackter Krebszellengruppen in die Arterienintima, niemals auch aus einem fixierten Thrombus der körnig-hyalinen Beschaffenheit ein Auswachsen in die Arterienwand erfolgt.

Eine große Rolle spielen nun in meinen Präparaten fibröse Thromben mit eingeschlossenen Krebszellen. Dieselben bedeuten sicherlich die Stätten der ältesten Geschwulstembolie und sind nicht in diesem Zustand als abgelöste Teile von Krebsknoten in die Arterien eingeführt worden, sondern nachweislich aus der Organisation der bisher beschriebenen körnig-hyalinen Thromben hervorgegangen. Sie sperren oft mehr oder weniger vollständig das Lumen; dann kann über ihre Herkunft kein Zweifel sein. Häufig aber sind sie ganz zirkumskript und wandständig, ihre Oberfläche ist von Endothel überzogen und ihre bindegewebige Substanz geht kontinuierlich in diejenige der Intima über, ist derselben einverleibt; zuweilen ragen sie

dabei als steile Hügel gegen das Lumen vor, andere Male aber nur als sanft ansteigende Polster, und dann hat man zunächst weniger den Eindruck einer ursprünglichen Auflagerung, als den einer Intimaverdickung. Daß auch diese Bilder durch Organisation eines parietalen embolischen Thrombus zustande kommen, läßt sich klar machen 1) aus ihrer Lokalisation: sie liegen, wenn auch nicht konstant, so doch häufig gerade an einer Gefäßteilung; 2) daraus, daß man oft genug die Vorstufen findet, nämlich körnige Parietalthromben von gleicher Gestalt, an welchen von der Gefäßwand aus die Organisation im Gange ist, und solche, welche im ganzen schon das Aussehen der fibrösen Intimawucherung und den Endothelüberzug haben, aber noch Reste des ursprünglichen hyalinen Materials einschließen. Im Bau sind die Pfröpfe, abhängig vom Alter, teils zellarm und reich an Fibrillen, teils wesentlich aus spindelzelligen Fibroblasten mit wenig faseriger Zwischensubstanz zusammengesetzt; der Reichtum an Blutgefäßen in ihnen wechselt nach den Fällen. Besonders häufig ist die obturierende Form, und die Thromben füllen dann oft lange Strecken des Lumens und ganze Ramifikationen; sie sind dabei in ganzer Fläche mit der Gefäßwand verlötet, unter ihnen liegt die Elastika; die Media ist bisweilen verdünnt und nicht selten ungewöhnlich reich an Bindegewebe, welches die Muskelbündel auseinanderschiebt, auf kurze Strecken können letztere sogar ganz fehlen. Dafür besitzt von den im Thrombus neugebildeten Gefäßen ein Teil eine selbständige Muskelwand mit quer- und bisweilen auch längsgestellten Fasern, und soweit ich diese Frage verfolgt habe, scheint mir gerade die Atrophie der alten Muskulatur des Hauptgefäßes mit Neubildung von Muskulatur um die jungen Gefäße zusammenzufallen. Beides steht wohl im Zusammenhange mit der Lagerung der neuen Lumina mitten im Bindegewebe, welche dieselben dem Einfluß der alten Muskelwand entzieht.

Der Durchmesser der so ausgefüllten Gefäßstrecken ist, verglichen mit dem der vor- und rückwärts anstoßenden Abschnitte, in der Regel etwas vergrößert, jedenfalls nicht verkleinert. Ein häufiger Befund um solche verödete Arterien ist die dichte Anhäufung von

Plasmazellen, und zwar der kleinen Form; sie nehmen nur die äußeren Schichten der Adventitia und oft auch die anstoßenden Alveolensepta ein und umhüllen nicht selten die ganze obliterierte Gefäßstrecke.

Solche bindegewebige Thromben mit karzinomatösen Einschlüssen als Ausdruck einer älteren, Wochen und Monate zurückliegenden Embolie vermißte ich in keinem der aufgezählten Fälle mit Ausnahme eines einzigen (F. V); indessen waren in demselben neben reichlicher, frischer krebsiger Invasion zirkumskripte Intimaverdickungen ohne Tumorzellen vorhanden, welchen ich (s. u.) die gleiche Genese zuschreiben muß. Doch wechselte das quantitative Verhältnis zu den frischen Embolien: einmal fehlten letztere ganz und waren alle Arterienpfröpfe etwa gleichen Alters, alle in Organisation begriffen: andere Male ließ sich eine geringe ältere und eine reichliche frische Invasion nachweisen, bei einer Patientin fanden sich neben viel organisierten nur wenig frische Thromben; am häufigsten bestanden alte und frische in annähernd gleicher Zahl und zuweilen, als Ausdruck von drei zeitlich getrennten Schüben, viel ganz zellarme fibröse. viel ganz frische und eine ganze Zahl aus fibroblastenreichem jugendlichen Bindegewebe bestehende.

In manchen der Objekte war das Bindegewebe im Gefäßlumen so dicht von Krebszellenalveolen verschiedener Größe durchsetzt, daß das gewöhnliche Bild des Karzinoms resultierte, und zwar fand es sich so auch in Arterien, deren Umgebung absolut frei von Karzinom war, wo also der Gedanke nicht aufkommen konnte, daß vollkommenes Krebsgewebe von außen eingewachsen war. In solchen Fällen finden sich häufig Nekrosen im Zentrum der Alveolen, andererseits aber so ausgesprochene Schichtung der Zellen, namentlich eine regelmäßige Aufstellung kubischer kleiner Elemente als Randschicht um die großen unregelmäßiger gestalteten, daß ohne Zweifel wenigstens eine Vergrößerung, wahrscheinlich auch eine Vermehrung der in den Thromben eingeschlossenen ursprünglichen Zellnester angenommen werden muß. Indessen stellen solche Bilder die Ausnahme dar, und in der Mehrzahl der Beobachtungen ist es grade auffallend, daß

die Menge und Größe der eingeschlossenen Haufen von Karzinomzellen in den fibrösen Thromben weit hinter derjenigen in den körnig-hyalinen zurücksteht: oft ist in einem langen obturierenden fibrösen Pfropf (Taf. Fig. 7) ein einziges Nest von Tumorzellen vorhanden, andere Male wohl mehrere derselben, aber klein und durch weite rein fibröse Strecken voneinander getrennt auch in solchen Fällen, in denen das Karzinom an sich durchaus nicht scirrhösen Charakter besitzt; dann kann man nicht mehr, wie bei den vorher erwähnten Bildern, das Bindegewebe als Stroma des Krebses in dem gewöhnlichen Sinne auffassen. Manche der Zellhaufen liegen peripher im Thrombus und platten sich an der Elastica int. ab, andere inmitten des Bindegewebes, und dann ließ sich wiederholt beobachten, daß die spindligen Zellen und die Fibrillen in unmittelbarer Umgebung der Einlagerung eine konzentrische Anordnung bekamen, der beste Ausdruck dafür, daß das Bindegewebe sich um die Krebszellen herum gebildet hat und nicht letztere erst ins Bindegewebe eingewachsen sind. Hat der primäre Tumor den Charakter des Zylinder-epithel- oder Schleimkrebses, so können auch die verschleppten Zellen in den Lungenpfröpfen sich zu ausgezeichneten Drüsenschläuchen oder zu kugligen Räumen, ähnlich den Schilddrüsenfollikeln (Taf. Fig. 2), anordnen und sogar eine richtige Zystenbildung zustande bringen: die Epithelien kleiden dann in einer Schicht als kubische oder zylindrische Elemente, sogar als ganz regelrechte Becherzellen, einen Hohlraum aus, und letzterer enthält abgestoßene Zellen und fädigen Schleim (Taf. Fig. 3). Es kommt vor, daß ein Thrombus nur einen solchen Hohlraum enthält und seine fibröse Substanz bei der Erweiterung desselben auf eine ganz dünne Schicht reduziert wird: er ragt dann wie ein zystischer Intimapolyp ins Lumen vor (Taf. Fig. 3) oder, wenn er obturierend ist, erscheint auf dem Querschnitt das Lumen bei leicht verdickter Intima mit einer Schicht zylindrischen Epithels ausgekleidet, und erst die Verfolgung auf Serienschnitten zeigt, daß dies nicht das wahre Arterienlumen darstellt, sondern letzteres verschlossen ist.

Die syncytialen Bildungen an den verschleppten Krebszellen kehren auch in den alten Thromben wieder: entweder machen sie die periphere Schicht der epithelialen Verbände aus oder jedes der kleinen Krebsnester im Bindegewebe stellt nicht ein Mosaik von Zellen dar, sondern einen einheitlichen Protoplasmakörper mit ganz unregelmäßig verteilten, namentlich zentral gehäuften, sehr chromatinarmen Kernen.

Schon aus diesem Missverhältnis des fibrösen Gewebes zu den krebsigen Einschlüssen, verglichen mit dem Umfang der frischen Emboli, geht hervor, daß mit dem Altern der Thromben ein Untergang der Krebszellen verbunden ist; es ließen sich auch in einem Falle (F. 10) in den Pfröpfen neben den Häufchen erhaltener Krebszellen große Kerne ohne Protoplasma nachweisen, welche sich von den schmalen Kernen der spindligen Bindegewebszellen unterschieden und offenbar Reste von Krebszellen darstellten. Man kann nicht sagen, daß das Erhaltenbleiben der Krebszellen im Thrombus davon abhängt, ob derselbe obturierend oder wandständig und dadurch etwa verschiedenen Ernährungsbedingungen unterworfen ist: im allgemeinen sind die fibrösen Thromben äußerst spärlich, öfters gar nicht vaskularisiert, höchstens von den großen durchlaufenden Kanälen, welche die Kontinuität des Lumens wiederherstellen, durchbohrt. Ob überhaupt im fertig organisierten Thrombus noch ein Schwund der epithelialen Nester stattfindet, vermag ich nicht anzugeben. In der Hauptsache erfolgt der Untergang offenbar in den frischen körnig-hyalinen Thromben und *während* der Organisation derselben: ich traf häufig Bilder, in welchen die Spindelzellen, die von der Gefäßwand eindrangen, die Krebszellenhaufen in kleine Gruppen oder einzelne Elemente aufteilten und letztere alle Zeichen des Zellzerfalls, Kernschwund und körnige Auflösung des Protoplasmas, darboten.

Angesichts solcher Bilder, welche den Untergang zahlreicher Tumorzellen in den Lungenarterien demonstrieren, wird man auch die rein fibrösen Thromben, welche ganz frei von krebsigen Einschlüssen sind, dann auf ursprüngliche Krebszellenembolien zurück-

führen dürfen, wenn man, wie gewöhnlich, daneben frische krebshaltige und eben solche in Organisation begriffene nachweisen kann. So möchte ich besonders im Fall I, wo der kräftige und jugendliche Mann bis zu seinem plötzlichen Tod nie bettlägerig gewesen war und überhaupt nicht krank schien und keinerlei Thromben in den Körpervenen beherbergte, die zahllosen fibrösen Thromben in den kleinen Lungenarterien als Residuen älterer Embolien krebsigen Materials ansehen, von denen jüngere Schübe reichlich vorhanden waren. Mitbestimmend für diese Annahme ist, daß die parietalen fibrösen Thromben oft die auffällige Form einer schroff hügelförmig aufsteigenden Intimaverdickung besitzen, während die letztere im übrigen durchaus zart ist; eine zirkumskripte knotige Endarteriitis dieses Grades habe ich nie unter anderen Verhältnissen beobachtet. So zweifle ich auch nicht, daß im Falle IV, wo die eingeschleppten Krebsteile rein zellige Ausfüllungen der Arterien ohne thrombotische Hülle bildeten, die gleichzeitig vorhandenen umschriebenen Verdickungen der sonst ganz intakten Intima an einzelnen Stellen Überbleibsel solcher spezifischer Embolien sind und ebenso im Falle XV die rein fibrösen Kapillarthromben in früheren Stadien krebsiger Natur waren.

Damit ist die wichtige Tatsache gewonnen, daß die häufig in die kleinen Lungenarterien lebenskräftig eingeschwemmten Krebszellen in großem Umfang zu Grunde gehen. Berücksichtigt man, daß sie lebhaft weiterwachsen und gelegentlich ganze Gefäßramifikationen ausfüllen, wenn sie nackt sind, daß sie in den frischen körnig-hyalinen Thromben ebenfalls noch sich vermehren können, zugleich aber schon in reichlicher Menge absterben, und namentlich während der bindegewebigen Organisation ihrer Hülle zerstört worden, so wird man diesen Schwund nicht aus ihrer natürlichen Hinfälligkeit erklären, sondern aus den besonderen lokalen Verhältnissen, in welche sie versetzt worden sind. Die Art der Bindegewebsbildung aus der Thrombussubstanz ist natürlich ganz von der Fibroplastik bei der Stromabildung zu scheiden; durch sie entsteht nur eine Hülle, die zur Abkapselung und oft Verödung der Krebszellen führt, nicht

dazu bestimmt ist, ihnen Ernährungsmaterial zuzuführen, So kommt es, daß die Qualität des Karzinoms augenscheinlich nicht von Einfluß auf das Maß der Bindegewebsentwicklung um die eingeschwemmten Krebszellen ist: die Karzinome mit relativ hochdifferenzierten Zellen, welche im allgemeinen in Primär- und Sekundärtumoren wenig Stroma liefern, Zylinderzellen- und Schleimkrebse, führen in dieser Beziehung in den Lungenarterien dieselben Bilder, wie die Scirrhen herbei. So erklärt sich auch der eigentümliche Befund im Falle VII, wo in einem präparierbaren Lungenarterienästchen ein fadenförmiger brauner Bindegewebsthrombus gefunden wurde mit weißen Anschwellungen, welche aus Haufen von schleimbildenden Krebszellen bestanden; es handelte sich hier nicht um einen krebsigen Gefäßthrombus im gewöhnlichen Sinne, sondern um verschleppte Krebspartikel, die bindegewebig abgekapselt waren.

In der Regel also werden die verschleppten Keime durch das neugebildete Bindegewebe vernichtet oder in Schranken gehalten und auf das Arterienlumen beschränkt. In einem Teil meiner Fälle aber sind sie hier und da durch den umhüllenden Thrombus in die Gefäßwand eingewachsen: man findet kleine epitheliale Stränge in der Muscularis, ferner das adventitielle Bindegewebe in filtrierend und bisweilen auch in den anstoßenden Lungenalveolen; alles dies geschieht meist nicht in ganzer Zirkumferenz des Gefäßes, sondern nur an umschriebener Stelle, und wiederholt ließ sich zeigen, daß dort, wo die Gefäßwand durchwachsen wurde, der periphere Lymphraum, welcher im übrigen erhalten war, vollständig fehlte, nicht etwa durch Krebszellenverbände ausgefüllt, sondern durch Verwachsung seiner Wände verödet war. Daß in solchen Fällen, wo außerhalb des krebsig thrombosierten Gefäßes kein Knoten und keine Lymphgefäßfüllung vorhanden ist, sondern nur die umschriebene Infiltration der Adventitia, der Tumor von innen nach außen gewachsen ist, unterliegt keinem Zweifel.

Also die Verbindung zwischen dem Embolus und der Arterie erfolgt nicht durch das Eindringen der Krebszellen in die Intima, sondern durch Organisation des thrombotischen Materials von der Gefäßwand aus; erst nachdem diese beendet ist, kommt unter Um-

ständen ein Auswachsen des Karzinoms aus dem Lumen zustande. Mit diesem Auswachsen ist der Grundstock zu einem metastatischen Tumor gelegt. Bei umfänglicheren Knoten im Lungenparenchym war es mir nicht möglich, aus den histologischen Verhältnissen und der Lokalisation den sicheren Beweis des Ursprungs aus einem Arterienpfropf zu erbringen; derselbe ließ sich nur aus dem Nebeneinanderbestehen von Geschwulstknoten und krebsig thrombosierten Arterien bei gleichzeitigem Fehlen einer Lymphgefäßerkrankung wahrscheinlich machen. Nur im Falle VII gelang es, in der Achse der miliaren Krebsknötchen der Lunge in der Regel eine verstopfte Arterie nachzuweisen. Also sicherlich haben diese arteriellen Embolien für die Metastasenbildung in der Lunge ihre hohe Bedeutung. Aber wie oft Metastasen von Arterien, wie oft in der von Hauser geschilderten Art von Kapillaren ausgehen, vermag ich nicht zu entscheiden; jedenfalls ist das erstere häufiger der Fall, als ich nach meinen ersten Untersuchungen annahm (l. c. S. 12).

Bis hierher ist aus den ganzen histologischen Verhältnissen der embolische Charakter des krebsigen Arterieninhaltes mit Sicherheit abzuleiten. Dagegen muß für die Fälle, in welchen eine Kombination von Arterien- und Lymphgefäßkrebs vorhanden war, das Verhältnis dieser beiden Lokalisationen zu einander besonders klargestellt werden. Als Entstehungswege der sogenannten sekundären „Lymphangitis carcinomatosa" dürfen, wie Thormählen angeführt hat, gelten: 1) Einwachsen des Tumors durch Zwerchfell oder Kostalwand in die Pleurahöhle und Resorption mittels der Lymphstomata von der Pleura pulmonalis in die Lymphbahnen der Lunge; 2) retrograde Invasion von krebsigen Bronchialdrüsen aus. Ich kann hinzufügen, daß ich auch zweimal die Lymphbahnen der Lungen bei Rectum resp. Magenkarzinom reichlich ausgegossen fand, wo nur die retroperitonealen Drüsen stark erkrankt, dagegen Peritoneum und Pleura, Bronchialdrüsen und Lungenarterien frei waren. In allen diesen Fällen findet sich die Füllung ebensogut in den periarteriellen, als peribronchialen, als perivenösen Lymphgefäßen. Es kann dann in der früher erwähnten Weise ein Einwachsen in

Wand und Lumen der umscheideten Blutgefäße erfolgen. Aber soweit unter meinen oben angeführten 15 Fällen von Arterienverstopfung die Lymphbahnen Krebs enthielten, handelte es sich entweder um gleichzeitige und voneinander unabhängige Invasionen beider Gefäßsysteme oder um ursprüngliche Arterien- und nachträgliche Lymphgefäßerkrankung. Wenn, wie z. B. in Fall XI, neben den ausgedehnten Ausgüssen in Arterien und Venen mit Krebs nur eine einzige kleine Stelle mit Füllung eines perivaskulären Lymphgefäßes nachweisbar ist, bleibt der embolische Charakter der Arterienerkrankung nicht zweifelhaft. In den Fällen II und IV aber waren beide Gefäßsysteme in großer Ausdehnung mit krebsigem Material gefüllt und aus dem quantitativen Verhältnis kein Schluß auf die erste Lokalisation zu ziehen. Für das Urteil, daß auch hier der intraarterielle Krebs als embolisch und nicht als Folge der Lymphgefäßinvasion angesehen werden muß, ist folgendes maßgebend: 1) der Sitz vieler Arterienpfröpfe fällt, wie bei notorischen Emboli, auf Teilungsstellen: 2) sehr häufig deckt sich räumlich die Ausbreitung in Lymph- und Blutgefäßen nicht; 3) sind öfters grade die periarteriellen Lymphgefäße, und nicht, wie bei der retrograden Invasion von Bronchialdrüsen her, auch die peribronchialen und perivenösen erkrankt. Eine Kontinuität zwischen dem Inhalt der Arterien und der Lymphbahnen habe ich nur höchst selten direkt nachweisen können, und das scheint mir sicher, daß die Neigung des Lymphgefäßkrebses, seine präformierte Bahn zu verlassen, im ganzen sehr gering ist.

Von Bedeutung ist es, daß der Arterienkrebs im Lumen in die Kapillaren und Venen weiterwachsen kann, ohne die Gefäßwand zu durchbrechen. So wird den Keimen der Zugang zum linken Herzen und großen Kreislauf geöffnet. Nach meiner kleinen Statistik ist dies keine Seltenheit, denn unter 15 Fällen traf ich neunmal neben den Arterienthromben krebsige Füllung der Venen. Meist fanden sich dabei auch die Blutkapillaren von Krebszellen ausgegossen und die Kontinuität des Tumors in den Kapillaren mit dem der Arterien und Venen ließ sich in mehreren Fällen direkt demonstrieren, für andere als wahrscheinlich annehmen. Es sind hier nur

solche Fälle herangezogen, in denen sich ausschließen ließ, daß die Kapillar- und Venenfüllung etwa erst akzidentell durch Einbruch eines Krebsknotens ins Lungenparenchym zustande gekommen war. Bei mehreren der betreffenden Individuen (F. V, VIII, X) fand sich überhaupt keine Spur von Tumor außerhalb der Blutbahn. Der Tumor war also sicherlich von den Arterien aus in die Venen gelangt. Wenn die Kapillaren frei sind und in den Venen die Krebszellen in frische thrombotische Abscheidungen eingeschlossen getroffen werden, so darf man annehmen, daß einzelne Zellen oder Gruppen von solchen aus den Arterien vom Blutstrom durch die Kapillaren fortgetragen und erst in den Venen wieder fixiert wurden; infolge der Verlegung zahlreicher kleiner Arterien wird das venöse Strombett relativ zu weit für den eintretenden Strom, und so die günstige Bedingung für die Ansiedelung der beigemischten körperlichen Elemente geboten; und so erklärt es sich wohl auch, daß gelegentlich bei Verlegung der Arterien durch krebshaltige Pfröpfe in den kleinen Venen thrombotische Ballen ohne krebsige Einschlüsse entstehen. Indessen dies stellt die Ausnahme dar. In der Regel besteht zwischen den Arterien und Venen ein Unterschied derart, daß nur in ersteren das krebsige Material Hüllen besitzt, in den Venen und auch den Kapillaren dagegen zusammenhängende Zellzylinder ohne jede Gerinnung auf der Oberfläche und an dem vom Blut bespülten Ende bildet. Dies weist darauf hin, daß es in Kapillaren und Venen vorwärts gewachsen ist. Zugleich ist meist die Altersdifferenz deutlich: in den Venen jugendliche noch proliferierende Zellverbände, in den Arterien in fertiges Bindegewebe eingeschlossene Haufen. Es kann also offenbar das Wachstum des Krebses im Innern der Venen noch fortschreiten, vielleicht überhaupt erst beginnen, nachdem der Embolus in der Arterie schon Wochen oder Monate gelegen hat.

Die Möglichkeit, daß von derartigen Venenpfröpfen durch den Blutstrom Teile abgelöst werden, ist, auch wenn sie obturierend sind, nicht aufgehoben, da zu einem solchen Ast auch Kapillargebiete führen, deren Strombahn offen ist. So machen es diese Bilder ver-

ständlich, daß sich von einem Karzinom, z. B. des Magens oder der Prostata, multiple Metastasen im arteriellen Kreislaufsgebiet entwickeln können, während die Lunge scheinbar intakt bleibt, Vorgänge, welche man durch die Annahme von paradoxer Embolie oder von Kapillarembolie zu erklären versucht. Die beiden letztgenannten Prozesse setzen voraus, daß dauernd ein Geschwulstherd im Körper existiert, von dem aus Keime in das rechte Herz gelangen. Nach meinen Befunden ist in der Lunge selbst, unbemerkbar für die makroskopische Betrachtung, eine Quelle angelegt, von welcher aus krebsiges Material wiederholt in den arteriellen Kreislauf gespendet werden kann, auch wenn die primäre Geschwulst entfernt worden ist. Es können lange Zeit, gelegentlich Jahre nach vollständiger Exstirpation eines primären Karzinoms Metastasen im Skelett oder in anderen Organen ohne oder mit junger Erkrankung der Lunge auftreten: von GATHMANN[1]) ist kürzlich ein solcher Fall mitgeteilt worden, in dem die Exstirpation der karzinomatösen Mamma vier Jahre zurücklag, und unter meinem Material befindet sich einer, in dem drei Jahre nach Amputation der krebsigen Mamma Skelettmetastasen gefunden wurden bei sicherlich noch ganz frischen Tumoren der Lunge; GOLDMANN (l. c. p. 676) beobachtete fast vier Jahre nach Exstirpation des karzinomatösen Rectums eine solitäre Hirnmetastase ohne Lokalrezidiv und ohne Lymphdrüsenerkrankung. Ich zweifle nicht, daß metastatische Tumoren, welche bei Exstirpation der primären Geschwulst bereits angelegt sind, sich jahrelang latent erhalten können, bis sie durch rascheres Wachstum in die Erscheinung treten; so kam z. B. im hiesigen pathologischen Institut ein Mann mit großem sarkomatösen Tumor der retroperitonealen Lymphdrüsen zur Sektion, welchem vier Jahre vorher der Hoden wegen Rundzellensarkom exstirpiert worden war. Jedoch eröffnen die oben mitgeteilten Befunde die Möglichkeit, daß metastatische Spätrezidive von latenten intravaskulären Krebsansiedelungen der Lunge aus erzeugt werden.

Zusammenfassend läßt sich also folgendes aussagen:

---

1) GATHMANN: Ein Fall von allgemeiner Karzinose des Knochensystems etc. Dissert., Leipzig 1902.

Beim Bestehen eines Karzinoms in einem Unterleibsorgan kommt ungeahnt häufig und meist mehrmals sich wiederholend eine Verschleppung von Krebszellen in die kleinen Lungenarterien vor. Nur ein kleiner Teil dieser verschleppten Keime erzeugt metastatische Geschwülste oder bricht durch die Arterienwand in die perivaskulären Lymphbahnen ein. Die meisten werden durch Organisation ihrer thrombotischen Hülle entweder vernichtet, oder abgekapselt und trotz erhaltener Wachstumsfähigkeit unschädlich gemacht, oder sie wachsen durch den umhüllenden bindegewebigen Thrombus vorwärts in die Kapillaren und kleinen Lungenvenen und können so Anlaß zur Bildung sekundärer Geschwülste im Bereich des großen Kreislaufs geben: dies alles kann geschehen, ohne daß die Lunge makroskopisch verändert erscheint.

Die Erfahrungstatsache, daß Karzinome sich gewöhnlich auf dem Lymph-, Sarkome auf dem Blutwege verbreiten, beruht nicht in dem Maße auf einem differenten Verhalten der beiden Tumorgattungen zu dem Blut- resp. Lymphgefäßsystem, als früher angenommen wurde. Denn, wie Goldmann gezeigt hat, wachsen auch die Karzinome fast konstant und schon in den frühen Entwicklungsstadien in die Blutgefäße ein, und meine Untersuchungen demonstrieren, daß auch an ferner Stelle Keime wiederum in der Blutbahn abgelagert werden — daß ich letzteres nur für manche Fälle in einen Zusammenhang mit Goldmanns Beobachtungen bringe, für andere, wie bald zu besprechen, aus einer Benutzung des Ductus thoracicus als Transportweg erkläre, ist ein Punkt von sekundärer Bedeutung. — Danach verschiebt sich die Vorstellung etwas und der wesentliche Unterschied zwischen Karzinom und Sarkom liegt nicht darin, daß verschiedene Wege beschritten werden, sondern daß bei ersteren seltener die verschleppten Keime sich zu sichtbaren Tochterknoten weiterentwickeln. Ich kann nicht zweifeln, daß auch bei fortgesetzten Untersuchungen sich die latenten krebsigen Arterienthromben der Lunge häufig wiederfinden lassen werden und die postiven Fälle

aus meiner Beobachtungsreihe nicht etwa seltene Ausnahmen darstellen. Bemerkenswert ist nur, daß ein Teil der Individuen in einem für Karzinom ungewöhnlich frühen Lebensalter stand, nämlich drei im dritten Jahrzehnt, fünf im vierten. Ob im jugendlichen Organismus leichter eine Verschleppung der Krebskeime vom primären Standort, ob leichter eine Vernichtung der in die Lunge transportierten Keime ohne Tumorbildung zustande kommt, vermag ich nicht zu sagen; jedenfalls waren die gleichen Zustände in den Lungenarterien auch im hohen Alter (76 und 67 Jahr) nachweisbar. Es lag andererseits die Frage nahe, ob der Eintritt krebsigen Materials in die Blutbahn durch mechanische Eingriffe am primär befallenen Organe bedingt sein könnte. Aber nur in zweien der Fälle in denen eine Operation stattgefunden hatte, würden die zeitlichen Verhältnisse einen Zusammenhang als möglich annehmen lassen: in Fall X, wo vier Monate vor dem Tod das karzinomatöse Rectum exstirpiert worden war und die Thromben in den Lungenarterien alt, fibrös waren, und in F. V mit Probelaparotomie vor drei Tagen wegen Magenkarzinoms und ganz frischen Krebszellenablagerungen in den Lungengefäßen; in zwei weiteren waren die Lungenveränderungen sicher älter, als der chirurgische Eingriff, und in den anderen 11 Beobachtungen hatte ein solcher überhaupt nicht stattgefunden. Die Tatsache, daß in mehreren der Fälle in großer Ausdehnung frische Krebszellenembolien in den Lungenarterien gefunden wurden, die Patienten also kurz nach einem reichlichen Import gestorben waren, ließ an die Möglichkeit denken, daß der Tod in ursächlichen Zusammenhang damit stehen kann: allerdings waren bei keiner Leiche Zirkulationsstörungen, namentlich Infarktbildungen in der Lunge nachzuweisen. Dagegen mußte in dem Falle I die ausgedehnte Verlegung der arteriellen Bahn in der Lunge durch alte organisierte Thromben als Ursache der rechtsseitigen Herzhypertrophie angesehen werden, welche ihrerseits, vielleicht infolge des neuen Imports krebsigen Materials, den plötzlichen Tod veranlaßte.

Wo ist die Eintrittsstelle des krebsigen Materials in die Blutbahn zu suchen? Weigert (l. c.) hat den Satz aufgestellt, daß alle Lungenmetastasen bösartiger Tumoren durch einen makroskopisch

nachweisbaren Einbruch in die Blutbahn zutande kommen. Im Gegensatz zu dem Material, durch welches WEIGERT seine Ansicht begründete und in welchem größere Hals-, Becken- und Nierenvenen durchwachsen waren, betreffen meine Beobachtungen meist relativ beschränkte Karzinome. Unter den von POLLACK (l. c.) veröffentlichten 16 Fällen WEIGERTS sind nur vier Magenkarzinome vorhanden und diese alle relativ kompliziert, mindestens durch starke Beteiligung der Leber ausgezeichnet. Dagegen handelt es sich bei mir zum großen Teil grade um ganz gewöhnliche Formen von Krebs, besonders häufig des Magens, und die Fälle I, II und VIII zeigen, daß die Verschleppung in die Lungen schon bei ausschließlicher Beteiligung der regionären Lymphdrüsen zustande kommen kann. Einen Übergang des Karzinoms auf die gröberen, makroskopisch-sichtbaren Venen in WEIGERTS Sinne konnte ich nur einmal nachweisen in Fall IV, wo die Vena suprarenalis durchwachsen war. Da nach GOLDMANNS erwähnten systematischen Untersuchungen das frühzeitige Eindringen in die mikroskopischen Venen eine Eigenart aller bösartigen Geschwülste ist, so lasse ich zu, daß in allen meinen Fällen, auch in denjenigen, bei denen ich den positiven Nachweis nicht führte, im Bereich der primären Geschwulst oder ihrer Lymphdrüsenmetastasen eine Verbindung mit der Blutbahn hergestellt und die Möglichkeit einer direkten Einfuhr in die Lunge geschaffen war, nehme auch an, daß im Falle XV von Prostatakarzinom ohne Lymphdrüsenerkrankung die Lungenembolien auf diesen Ursprung zurückgeführt werden müssen. Indessen ist die Qualität dieser Erkrankung kleiner Venen innerhalb der primären und sekundären Geschwülste nicht sehr geeignet, die Quelle eines so reichlichen embolischen Materials, und zwar bloßer Krebszellenhaufen ohne Stroma, abzugeben, wie es in vielen meiner Fälle vorhanden war. Wohl diejenige Form, bei welcher ein rein zelliger Tumorzapfen durch die Venenwand ins strömende Blut reicht; aber diese ist ein seltenes Vorkommnis; gewöhnlich ist das durchwachsene Gefäß von der Zirkulation ausgeschlossen, nämlich ganz ausgefüllt durch fertiges, stromahaltiges Krebsgewebe, welches eine Einheit mit demjenigen in der Wand und der Umgebung bildet und nicht ablösbar ist, oder durch

eine solide Zellsäule, oder die Geschwulst hat das Endothel nicht durchbrochen, sondern nur die Intima infiltriert („Endophlebitis carcinomatosa").

Dagegen habe ich schon gelegentlich meines früheren Vortrages die Möglichkeit betont, daß die arteriellen Lungenembolien oft auf einem Transport durch den Ductus thoracicus beruhen, in welchen die Keime von den Lymphdrüsen eintreten, was auch THORMÄHLEN für eine seiner Beobachtungen angenommen hat. Diesen Schluß leite ich z. T. daraus ab, daß in den positiven Fällen, mit Ausnahme des einen (F. XV), die Lymphdrüsen stark krebsig infiltriert waren und mehrfach die einzige sekundäre Eruption enthielten, während unter den negativen Fällen gerade solche vorherrschen, in denen Lymphdrüsenmetastasen fehlen. Daß der Ductus thorac. nur in zwei von meinen 15 positiven Fällen (F. X u. XIII) erkrankt, in den übrigen vollkommen zartwandig und wegsam war, darin sehe ich keinen Grund gegen meine Annahme, im Gegenteil führe ich es zugunsten derselben an. Denn ich halte den selbst krebsig gewordenen Ductus thorac., den WEIGERT, v. HANSEMANN [1]), BORST [2]) u. a. als Quelle der Lungenmetastasen zulassen, für weniger bedenklich, als den unveränderten, welcher die Passage von den Lymphdrüsen nach der Vena jugularis sin. erlaubt. Ist der Ductus thorac. selbst karzinomatös erkrankt, so wird sein Lumen in der Regel bald verschlossen und das Strömen unmöglich, und Stauung und retrograder Lymphgefäßtransport herbeigeführt, wie auch WINKLERS [3]) neuerliche Mitteilungen zeigen. Daß aus krebsigen Lymphdrüsen abgelöste Krebszellenhaufen in die Vasa efferentia eintreten und dieselben passieren können, ohne daß die Wand erkrankt, läßt sich leicht an den Ketten karzinomatöser Retroperitonealdrüsen zeigen. In gleicher Weise, wie hier die verbindenden Lymphgefäße, kann der offene Ductus thorac. von den krebsigen Drüsen gespeist werden und das

1) v. HANSEMANN: Die mikroskopische Diagnose der bösartigen Geschwülste, 2. Aufl., 1902, p. 127.

2) BORST: Die Lehre von den Geschwülsten 1902, Bd. I, p. 61.

3) WINKLER: Über die Beteiligung des Lymphgefäßsystems an der Verschleppung bösartiger Geschwülste. Virch. Arch. 1898, Bd. CLI, Suppl., p. 195.

Material in die Vena subclavia abgeben. In einem meiner Fälle (F. XIII) enthält der sonst ganz zartwandige Ductus thorac. vor der Umbiegung hinter den Ösophagus eine spindlige Anschwellung und hier waren kleine Krebszellenhaufen auf dem Wege durch denselben aufgehalten und in die Intima implantiert und von einem frischen, vorwiegend fibrinösen, nicht ganz obturierenden Thrombus überlagert worden; später angekommene Gruppen von Tumorzellen fanden sich lose in den peripheren Maschen des letzteren und an der verengten Stelle frei auf der Intima liegend vor. Dieser Befund beweist, daß der Ductus thorac. unter den gegebenen Verhältnissen tatsächlich beschritten wird. Diese Art der Beförderung durch den offenen Ductus erklärt auch die Massenhaftigkeit und die Wiederholung der Lungenembolien besser, als die Ableitung von den durchwachsenen kleinen Venen. Ferner wird so die Tatsache verständlich, daß ein großer Teil der in die Lungenarterien eintretenden Krebszellen schon ihre thrombotische Hülle mitbringt; denn für die Abscheidung derselben liegen in dem trägen Strome des Ductus thorac. die Verhältnisse sicherlich günstiger, als während eines Transportes mittels der Blutbahn.

Die Karzinomentwicklung in den linksseitigen Supraclaviculardrüsen halte ich, soweit nicht der primäre Tumor in ihrer Nachbarschaft, z. B. der Mamma, gelegen ist, für die Folge retrograden Transportes von dem Ductus thoracicus aus, demnach für ein Zeichen, daß letzterer von Tumormassen passiert worden ist. Die frühere Annahme, daß sie für das Magenkarzinom charakteristisch sei, ist durch weitere Untersuchungen hinfällig geworden. Auch unter meinen Fällen mit Erkrankung der Drüse sind solche von primärem Rectum- und Ovarialkarzinom. Aber im ganzen wird die supraclaviculare Drüsengruppe auch bei Magenkarzinom nicht sehr häufig ergriffen, und ein Überblick über mein gesamtes Material ergibt, daß es nur in solchen Fällen geschieht, wo der Tumor auch im übrigen über den Bauchraum hinausgegangen ist; bei den nur in der Bauchhöhle auf Drüsen, Peritoneum, Leber, Ovarien metastasierenden fehlte die Beteiligung der Supraclaviculardrüsen bis auf einen Fall, in welchem aber ein organisierter Thrombus in einer kleinen Lungen-

arterie existierte, dessen ursprünglich krebsige Natur nicht auszuschließen ist. Unter den mit intraarteriellen Krebsthromben der Lunge verbundenen war sie dreimal vorhanden, und zwar das eine Mal gleichzeitig mit der erwähnten Ablagerung von Krebszellen auf der Intima des Ductus thoracicus. In den übrigen Fällen, wo nur die Lymphgefäße der Lunge Krebs enthielten, waren die Supraclavikulardrüsen stets gesund.

Daß die Beimischung einzelner Geschwulstzellen zum zirkulierenden Blut nicht ohne weiteres Metastasenbildung bedeutet, sondern die Zellen im Strome zugrunde gehen und nur an den Ruhepunkten weiterwachsen, ist von vielen Seiten ausgesprochen worden. Daß auch Ansiedelung entwicklungsfähiger Keime an ferner Stelle nicht notwendig zur Entstehung von Tochterknoten führt, geht aus meinen Beobachtungen hervor. Die Entwicklung metastatischer Knoten in der Lunge zeigt offenbar durchaus nicht immer ein neues Ereignis im Wachstum der primären Geschwulst, namentlich einen Einbruch ins Gefäßsystem an, sondern beruht oft nur auf dem plötzlichen Auswachsen der latent in den Arterien sitzenden Tumorzellen. Es knüpft sich daran die Frage, ob der hier geschilderte Modus der Zerstörung verschleppter Geschwulstteile auch an anderen Orten als in der Lunge nachweisbar ist und eine Rolle für die Verschonung gewisser Organe bei generalisierter Karzinose spielt, oder ob bei letzterer der Same überhaupt nicht gleichmäßig über alle Organe und Gewebe ausgestreut, resp. in allen fixiert wird, sondern nur in gewissen durch ihre Funktion und zirkulatorischen Einrichtungen dafür befähigten. Nach dem Vordringen der Krebszellen durch die Kapillaren in die Lungenvenen steht der ganze arterielle Kreislauf für dieselben offen, und da nicht, wie es bei „Kapillarembolie“ der Fall sein würde, einzelne Zellen in die Venen gelangen, sondern ganze Verbände darin wachsen, brauchen auch in den Organen des großen Kreislaufes die Metastasen nicht von embolischen Verstopfungen der Kapillaren auszugehen, sondern es ist auch hier die Möglichkeit zur Fixierung größererer Zellgruppen geboten. Doch ist zunächst der Nachweis dafür noch in geringem Umfange geliefert. Ich habe an kleinen

Metastasen verschiedener Organe vergeblich nach dem Embolus gesucht, z. B. in ganz kleinen Nierenknötchen nur alveoläres Krebsgewebe an Stelle der Nierensubstanz ohne Ausguß der Blutgefäße gefunden; nur GOLDMANNS (l. c. p. 645 f.) Bericht über arterielle Emboli in jungen Nierenmetastasen kann ich anführen. Manche Parenchyme erwiesen sich bei ausgebreiteter Karzinose auch trotz sorgfältiger mikroskopischer Untersuchung fast nie oder doch sehr selten beteiligt, in erster Linie die Skelettmuskulatur, ferner Myokard und Milz, jedoch vermochte ich nie in denselben eine Verödung eingeschleppter Geschwulstkeime in der Blutbahn in ähnlicher Weise wie in den Lungen nachzuweisen.

Wenn für die Karzinome fast ohne Einschränkung sich der Satz hinstellen läßt, daß eine Generalisierung auf Verschleppung von Keimen der Primärgeschwulst durch die Ströme des Körpers beruht und demnach die verschiedenen Eruptionen nicht gleichberechtigt sind, gilt dies für die Sarkome mit einiger Sicherheit nur insoweit, als es sich um Formen mit besonderer Interzellularsubstanz, namentlich Chondro- und Osteosarkome handelt, oder um solche mit spezifischen Zellarten, besonders Melano- und — freilich nicht ohne Ausnahme — Riesenzellensarkome. Bei den stark generalisierten Rundzellensarkomen mit retikulärer Grundsubstanz, den Lymphosarkomen, gelingt es häufig nicht, einen Tumor als den primären zu bezeichnen, von dem die anderen auf metastatischem Wege entstanden wären, die Eruptionen müssen vielmehr alle oder zum großen Teil als primär multiple bezeichnet werden. In solchen Fällen sind mit besonderer Vorliebe die großen lymphatischen Apparate des Körpers und solche Organe, in denen kleine Lymphknötchen als häufiges Vorkommnis nachgewiesen sind oder angenommen werden, Sitz der vielfältigen Neubildungen.

Im folgenden möchte ich zunächst einen Fall von Sarkomatose des Skeletts mitteilen, welcher als Repräsentant einer bisher freilich sehr kleinen Gruppe von Beobachtungen angesehen werden kann, deren Entstehung ganz verschieden beurteilt worden ist.

Eugen Bastian, 2 Jahr; † d. 8. Februar 1902. Sarkomatose des Skeletts und der Lymphdrüsen, ein Sarkomknoten in der linken Nebenniere.

Bis vor zwei Monaten gesund; damals nach Fall von der Treppe Nasenbluten. Seit fünf Wochen spontan auftretende blaue Flecke um die Augen, seit 14 Tagen Protrusio bulbi links, bald auch rechts. In der chirurgischen Klinik starke Blässe, Sugillationen an den Augenlidern beiderseits und je ein flacher Tumor in beiden Temporalgegenden, ferner starke Drüsenschwellungen, namentlich an Hals und Nacken, konstatiert; bei der Blutuntersuchung geringe Leukocytose. Der Schädel hat „quadratischen rachitischen" Bau. Rascher Verfall. Kein chirurgischer Eingriff.

Sektion: Abmagerung und starke allgemeine Anämie des Körpers; sehr spärliches, hellrotes, dünnes Blut ohne Gerinnsel in Herz und Gefäßen.

Ausgedehnte, tiefrot gefärbte, flache, subperiostale Tumoren an Außen- und Innenfläche des Schädels, am stärksten entwickelt an Gesicht und Schläfengegend, in geringerem Grade am Schädeldach und Hinterhaupt, und ausgezeichnet durch weitgehende Symmetrie. Letztere tritt am auffälligsten an Ober- und Unterkiefer zutage, wo beiderseits der Tumor medianwärts an genau denselben Stellen abschließt und die Mittelstücke ebenso wie die Alveolarfortsätze absolut intakt sind; und zwar läuft die Grenzlinie am Oberkiefer vom ersten Prämolarzahn schräg nach oben und innen zum tiefsten Punkt der Apertura pyriformis, am Unterkiefer in der Fortsetzung des Vorderrandes des Processus coronoideus, also der Linea obliqua folgend, hart am Foramen mentale vorüber nach unten und innen zum Unterrand. Also der aufsteigende Ast mit seinen beiden Fortsätzen und dem Bereich des Angulus ist beiderseits an seiner gesamten Oberfläche außen und innen von einem kontinuierlichen Lager roter Tumorsubstanz überzogen; an dem Processus condyloideus und dem hinteren Abschnitt des Ramus horizontalis ist die Verdickung jederseits am stärksten, erreicht 1,4 cm, zwischen beiden, dem Masseter entsprechend, viel geringer. Frei von Tumor ist beiderseits fast der ganze Processus nasalis des Oberkiefers und der Jochbogen bis auf einzelne kleine rote Fleckchen, der ganze übrige Gesichtsschädel aber von einer subperiostalen zusammenhängenden Lage stark geröteten Tumorgewebes überzogen, welche die Augenhöhlen umfaßt, dieselben auch in ganzer Ausdehnung auskleidet und stark verengt; die Tenon-

sche Kapsel jedoch und die stark prominenten Augäpfel — links perforatio corneae — sind vollkommen frei von Geschwulst. Auf die Basis der Stirnbeinschuppe greift der Tumor nur 10—12 mm weit über, füllt aber beiderseits die Schläfengrube ganz aus; Fascia und Musculus temporalis sind emporgehoben, letzterer aber mit dem unterliegenden Tumor verwachsen. Die Auflagerung auf dem Knochen. Geschwulst und Muskel zusammen, hat eine Dicke von 1 cm. Die Scheitelbeine oberhalb der Cristae temporales, das ganze Hinterhauptsbein und der größte Teil der Stirnbeinschuppe sind nicht mehr von einer zusammenhängenden Tumorschicht bedeckt, sondern übersät mit kleinen roten, punkt- bis linsengroßen, nicht prominenten Fleckchen und ab und zu, namentlich am rechten Scheitelbein, etwas größeren flachen Buckeln. Indessen ist in dieser Aussaat eine Regelmäßigkeit nicht zu verkennen: die Flecken liegen hauptsächlich in der Nachbarschaft der Nähte, hauptsächlich der Sutura coronaria und auch letztere und die Sagittalnaht sind rot gesprenkelt; dagegen sind absolut frei die Tubera frontalia und das linke Tuber parietale, in der Tabula ext. des rechten besitzen die in die Oberfläche eingegrabenen Gefäße ab und zu feinste, mit rotem Sarkomgewebe gefüllte, umschriebene Ausbuchtungen. An dem unteren Abschnitt der Hinterhauptsschuppe treten in der Tabula ext. reichliche Gefäßkanäle als rote Streifen hervor und bisweilen bis an die Oberfläche heran, stecknadelkopfgroße Gruben in derselben erzeugend. Im Bereich der roten Sprenkelung zeigen Stirnbein und Scheitelbeine flache leistenförmige, zu Netzen verbundene knöcherne Erhebungen. An der Innenfläche des Schädels hält die Tumorentwicklung überall dieselben Grenzen ein, wie an der Außenfläche und bildet flache, wiederum tiefrote Polster zwischen Knochen und Dura mater; letztere ist nirgends durchbrochen. Auch die stärksten Erhebungen fallen innen und außen zusammen: so ist in der Schläfengegend beiderseits auch die subdurale Tumorschicht besonders dick; dieselbe füllt ferner die mittleren Schädelgruben aus und tritt durch die Fissurae orbitales sup. mit den subperiostalen der Augenhöhlen in Verbindung. Unter diesen subduralen Geschwülsten ist der Knochen sehr rauh, vielfach von kleinen Gruben durchsetzt, andererseits zu kleinen Stacheln und Leisten erhoben, die in das Sarkomgewebe einstrahlen. Nirgends aber ist der Schädel perforiert, bis auf die Orbitaldächer, wo die oberen und unteren Auflagerungen durch kleine Lücken miteinander in Verbindung stehen: sonst ist auf dem Sägeschnitt der ursprüngliche Bau voll-

kommen erhalten, auch an den Stellen stärkster Geschwulstentwicklung Rinde und Mark deutlichst abzugrenzen und nichts von Höhlen und besonders weichen Stellen inmitten des Knochens vorhanden. Eine Difformität des Schädels, Abplattung des Hinterhauptes, Elevation der Basis, Einsenkung der Gegend der großen Fontanelle u. a. besteht nicht. Am harten Gaumen nichts von Tumor.

Keine Difformität an Wirbelsäule, Rippen, Sternum, Becken, Schultergürtel. Beiderseits ist an 4. bis 9. Rippe das vordere Ende des knöchernen Abschnitts an der hinteren Fläche verdickt durch ein subperiostales stark rotes Tumorlager, welches hart an der Knorpelgrenze beginnt, bald seine größte Dicke, bis zu 3 mm, erreicht und dann allmählich absinkt; an den oberen Rippen ist die Auflagerung 1,5 cm, an den unteren bis 2,7 cm lang; an der Vorderseite ist an denselben Rippen nur eine subperiostale Rötung, aber keine deutliche Verdickung vorhanden. Auserdem zeigen einzelne Rippen zwischen Angulus und Axillarlinie an der Außenfläche hier und da rote Streifen, selten verwaschene rote Flecken, aber keine Verdickungen. An der Innenfläche beider Beckenschaufeln eine ganze Zahl zackiger, vielfach konfluierender, nicht erhabener roter Flecke unter dem Periost, schwache rote Färbungen an dem lateralen Umfang der Foramina ovalia. An den Schulterblättern findet sich eine rote Sprenkelung an der Basis der Spina scapulae, von hier etwas auf die obere und untere Fläche der letzteren übergehend, und auf der Vorderfläche in Form eines queren Streifens, der dem Ansatz der Spina entspricht, links außerdem längs des lateralen Randes an der Hinterfläche. Am rechten Schlüsselbein mehrere rote Flecke und Striche an beiden Enden des Mittelstücks oben und unten, am linken keine. Das Sternum zeigt nur einen kleinen roten Fleck an der Hinterseite dort, wo der obere Knochenkern des Corpus an das Periost anstößt.

Die Röhrenknochen nicht verkrümmt, nur ist die Biegung der Diaphyse beider Femora nach vorn etwas stärker ausgebildet; alle aber sind fest und kräftig entwickelt, frei von allen Veränderungen an der Ossifikationsgrenze. Beide Femora und Humeri sind an ganz symmetrischen Stellen mit stark roten subperiostalen Färbungen versehen, und zwar sitzen dieselben an den Schaftenden und hören genau an der Epiphysengrenze auf. An den Oberschenkeln ist nur das untere Ende betroffen, und zwar haftet an Hinter- und Innenseite die Färbung an einem bis zu 3 mm dicken Tumorlager, dessen höchste

Erhebung in einiger Entfernung von der Ossifikationsgrenze liegt, an der Vorder- und Außenfläche löst sich die Rötung in Flecken und Streifen auf, die nicht erhaben sind. An den Oberarmen sind nur die oberen Enden verändert, und zwar an der Außenfläche, von wo die Rötung nur in einiger Entfernung von der Epiphysenlinie auf die Vorderfäche übergreift; auf den Durchschnitt bildet die rot gefärbte Schicht nur eine ganz schmale Linie zwischen Periost und Rinde. Der Markzylinder ist in den Femora und dem allein aufgesägten linken Humerus in ganzer Länge tiefrot gefärbt, nur hie und da unterbrochen von grauroten Flecken oder Querstreifen; die Markhöhle ist nicht erweitert, die Rinde von innen her nicht arrodiert und überall dicht, frei von Porose; in den spongiösen Enden der Diaphysen ist das Mark im allgemeinen graurot, jedoch namentlich in den subkortikalen Teilen ab und zu tiefrot gesprenkelt; jedoch ist auch an solchen Stellen die Spongiosa nicht rarefiziert; auch die Epiphysenkerne enthalten einzelne dunkelrote Flecke. An der Hinterfläche des rechten Fibulaköpfchens liegt ein kleiner subperiostaler roter Fleck; sonst ist an der Oberfläche der Unterschenkel- und Vorderarmknochen sowie derjenigen der Hände und Füße nichts von besonderen Färbungen und Verdickungen vorhanden. Im Markzylinder der linken Tibia jedoch kommen im proximalen Teil zwei graue, z. T. hämorrhagische Stellen zum Vorschein; was sonst von Röhrenknochen durchsägt wird, namentlich auch die kleinen Hand- und Fußknochen, ist frei von allen Markveränderungen.

Die äußeren Lymphdrüsen sind fast durchweg stark vergrößert, intensiv gerötet, in Tumorgewebe umgewandelt und bilden schon durch die Haut sichtbare Pakete, welche indessen überall noch in die einzelnen Drüsen zu zerlegen sind; die Veränderung ist sehr symmetrisch und am stärksten an den Nacken-, Submaxillar-, oberen Cervikal-, Präaurikular- und Inguinaldrüsen, geringer an den unteren Cervikal- und den Axillar- und den Poplitealdrüsen; von den inneren sind beteiligt die Glandulae mammariae internae, die zwischen den Rippenköpfchen gelegenen und die ein Paket bildenden vorderen mediastinalen, die neben dem Ductus choledochus und die ebenfalls zu einem Paket vereinigten am Pankreasschwanz gelegenen: die mesenterialen sind schwach vergrößert und gerötet.

Thymus mittelgroß, blaß, unverändert, Milz nicht vergrößert, mit deutlichen Follikeln versehen, sonst nicht verändert: keine Vergrößerung der Tonsillen, der lymphatischen Apparate der Zunge, des Rachens, des Darms.

Starke Verfettung des Myokard und der Leber. Die linke Nebenniere enthält einen taubeneigroßen, tiefroten, markigen, im Zentrum nekrotischen Geschwulstknoten, neben welchem nur der vordere untere Zipfel des Organs noch nachweisbar ist; rechte Nebenniere unverändert, ebenso beide Nieren, Hoden und Nebenhoden, Schilddrüse, Hypophysis, Lungen, Gehirn, nur sind alle Organe sehr blaß.

Mikroskopische Untersuchung: Im Leichenblut deutliche Poikilocytose. keine kernhaltigen roten Blutkörperchen, keine Vermehrung der weißen zu konstatieren.

Die frische Untersuchung läßt aus allen Tumoren der verschiedenen Organe (Knochen, Lymphdrüsen, Nebenniere) mittelgroße Rundzellen mit rundem Kern und sehr hinfälligem Protoplasma isolieren.

Knochen (in Ameisensäure entkalkt): Nach der Untersuchung der verschiedensten Skelettabschnitte läßt sich aussagen, daß überall dort, wo unter dem Periost das Sarkom entwickelt, auch das Mark in ebenso gebautes Tumorgewebe umgewandelt ist und eine Verbindung desselben mit der Oberflächenwucherung durch die Rinde hindurch stattfindet. Dies gilt auch von denjenigen Knochen, wo die spongiösen Teile makroskopisch keine oder nur beschränkte Abweichungen von der Norm aufweisen, wie an den Enden der langen Diaphysen und dem Sternum; hier, z. B. am Femur, ist das Tumorgewebe in allen Markräumen vorhanden, nur wird regelmäßig die Erkrankung intensiver nach der Oberfläche zu, derart, daß hier die Beimischung physiologischer Markbestandteile, die in der Tiefe oft vorhanden, wegfällt, die Tela ossea stellenweise angegriffen wird und Hämorrhagien im Tumor auftreten. Auch im Knochenkern des Sternums ist entsprechend den subperiostalen roten Streifen an der Hinterfläche die Spongiosa in der geschilderten Weise verändert, nach dem Zentrum des Kerns zu nimmt die Erkrankung ab. Dagegen gibt es in der Tibia rein zentrale Tumorbildung im Markzylinder ohne alle Propagation nach der Oberfläche. Absolut frei von jeder Veränderung erweisen sich auch bei mikroskopischer Untersuchung die Hand- und Fußknochen; hier ist das Mark aus den verschiedenen Zellformen des normalen Knochenmarks zusammengesetzt, enthält bereits eine mäßige Zahl von Fettzellen und das Periost liegt der Oberfläche direkt auf.

In der Spongiosa der Schädelknochen ist die Zerstörung der Tela ossea nur sehr gering. Am Stirnbein sind im Bereich des

Tumors die Markräume öfters durch perforierende Kanäle miteinander verbunden, aber nicht selbst erweitert: in der Schläfenschuppe kommen solche Erweiterungen vor, und dann sind die die Markräume begrenzenden Knochenbälkchen mit Howshipschen Lakunen besetzt, die letzteren aber nur von Tumorgewebe, nicht von Riesenzellen eingenommen; indessen fehlt auch hier eine breitere Verschmelzung der Spongiosamaschen und Bildung von Höhlen im Knochen. Die eigentlichen Tumorzellen, welche von den physiologischen Markzellen abweichen, haben runde oder leicht ovale Kerne von etwas größerem Umfang als die der kleinen Lymphocyten, mit netzförmigem Chromatin und schmalem Protoplasmahof ohne eosinophile Körnung, und zwischen ihnen liegt, fast überall nachweisbar, ein deutliches Retikulum. Viele Markräume sind nur mit diesem pathologischen Gewebe gefüllt und heben sich dann durch ihr gleichförmiges Aussehen von den mit den mannigfaltigen physiologischen Zellformen gefüllten deutlich ab. Indessen kommen auch mitten in den so veränderten Teilen einzelne Spongiosaräume und auch neugebildete perforierende Kanäle vor, in denen das Mark ganz oder zum Teil die gewöhnliche Zusammensetzung aus Myelocyten, großen und kleinen eosinophilen Zellen, kleinen Lymphocyten, polynucleären Leukocyten hat, selten — und dies nur am Schädel — solche, in denen richtiges Gallertmark mit wenig Markzellen um die Blutgefäße herum existiert, und endlich solche mit mehr fibrösem Mark, welches indessen nie so derb ist, wie bei fibröser Osteomyelitis; dieses fibröse Mark enthält stets Tumorzellen, welche bisweilen dicht gedrängt kleine Haufen und Züge bilden, andere Male große Alveolen: doch kann auch im letzteren Falle nicht die Rede von einer krebsigen Struktur sein; vielmehr gleicht das Bild dem der harten pseudoleukämischen Lymphome. An vielen Stellen enthält das Tumorgewebe ungewöhnlich weite Blutgefäße, vielfach auch Hämorrhagien und Nekrosen. — Über der so veränderten Diploë ist die innere und äußere Rinde nirgends geschwunden, sondern nur 1. in gewissen Abständen von Känälen durchbohrt, welche von Spongiosaräumen ausgehen und mit stark buchtigen Grenzlinien die Rindenlamellen durchbrechen, und 2. stärker porös, ähnlich der Dipoloë, dadurch, daß in mehreren Schichten der Oberfläche parallel verlaufende weite Markräume darin auftreten, deren manche sich an der Knochenoberfläche öffnen. Jedoch ist diese Porose nur auf einzelne Stellen namentlich der Tabula interna beschränkt und die perforierenden Kanäle kommen vielfach ohne sie

vor. Für beiderlei Bildungen läßt sich oft nachweisen, daß sie aus einer Erweiterung präformierter Räume hervorgegangen sind; denn es gehen von ihnen nach verschiedenen Seiten enge gefäßführende Gänge oder richtige HAVERSsche Kanäle aus. In der Mehrzahl dieser kortikalen Räume liegt dasselbe zellenreiche Gewebe, wie in den Diploëmaschen, ist auch hier durch sehr weite Gefäße und zahlreiche Extravasate ausgezeichnet, und wo es bis ans Periost heranreicht, wie in den perforierenden Kanälen, entstehen die kleinen makroskopisch sichtbaren roten Punkte an der Knochenoberfläche; es braucht dabei keine Ausbreitung in oder unter dem Periost zu folgen. Dies sind Bildungen, welche am normalen Schädel gleichaltriger Kinder nicht existieren. An diesem enthalten die HAVERSschen Räume um die Blutgefäße höchstens einen dünnen Mantel von Mark, welches nicht annähernd so zellreich ist, wie das der Diploëräume, und von ihnen steigen durch die äußeren Grundlamellen nur in großen Abständen Gefäße zur Oberfläche, die nur von spindelzelligem fibrillären Bindegewebe, welches mit dem Periost zusammenhängt, umgeben sind.

An den Scheitelbeinen ist an Stellen, wo nicht das geringste von sarkomatösen Tumoren vorhanden ist, die tiefe Periostschicht unter Einhaltung ihrer Struktur verdickt, nur von ungewöhnlich weiten Venen durchzogen und ab und zu Sitz von Extravasaten, und von der Knochenoberfläche erheben sich neugebildete Knochenleisten; zwischen denselben ist die Rinde ab und zu von außen her durch weite Gruben angebrochen, welche wiederum von zellarmen Verdickungen der tiefen Periostschicht mit weiten Blutgefäßen ausgefüllt werden, und in sie münden bisweilen von unten her perforierende Kanäle ein; an der taillenförmigen Zusammenflußstelle wird das sarkomatöse Mark der letzteren plötzlich von dem zellarmen Bindegewebe der ersteren abgelöst.

Die ausgedehnteren roten Flecke an der Schädeloberfläche entstehen durch Ausbreitung des Tumors zwischen Knochen und Periost, und zwar ersetzt das zellenreiche Gewebe die tiefe Schicht des letzteren und seine oberflächliche Schicht läuft glatt darüber hinweg; nur an Stellen stärkster Entwicklung der äußeren Tumoren ist auch sie durchwachsen und in den Fossae temporales dringt das Sarkom auch in die Muskulatur ein. Es gibt kleine Herde von Geschwulstzellen im Periost, welche selbständig im Periost zu liegen scheinen, aber alle größeren Infiltrationen an der Oberfläche stehen in Konti-

nuität mit einem Markraum der Rinde, und wenn auch in den größeren Polstern stellenweise unmittelbar auf dem Knochen noch eine Schicht von unverändertem spindelzelligen Periostgewebe vorkam, so war doch nie der Zusammenhang mit dem Mark an einem oder mehreren Punkten zu vermissen. Die periostalen Tumorlagen bestehen zum größten Teil aus Zellen, welche den sicher pathologischen blaßkernigen protoplasmaarmen Elementen des Marks gleichen, stellenweise leicht abgeplattet sind, ohne aber Spindelform zu gewinnen. Ein Retikulum ist in den dicksten Lagern nicht, dagegen deutlichst in den dünneren Schichten nachzuweisen. Die rote Farbe rührt auch hier z. T. von sehr weiten Blutgefäßen, namentlich aber von sehr ausgedehnten Hämorrhagien her; bisweilen trifft man solche Blutungen, die sich an sicheren Tumor anschließen, ohne daß aber in ihnen selbst noch Gewebsstrukturen nachweisbar sind. In dem aufgelagerten Tumor erheben sich vielfach Knochenpfeiler von der Rinde aus.

An den distalen Enden der knöchernen Rippen sind die Verhältnisse des Tumors und der alten Tela ossea die gleichen wie am Schädel, auch hier ist die Zerstörung der letzteren im ganzen sehr gering, fehlt oft vollständig (Taf. Fig. 8). In der jüngst gebildeten Knochenschicht, wo noch keine vollkommene Rinde existiert, geht der Inhalt der an das Periost anstehenden Markräume direkt in das subperiostale Tumorpolster über, weiter rückwärts, im Bereich der fertigen Rinde, kommen in dieser die gleichen kanalförmigen Durchbrüche, wie am Schädel, vor und verbinden die Spongiosaräume mit der Oberfläche; mehrmals traf ich solche Kanäle mit seitlichen, der Oberfläche zustrebenden, aber blind endenden Knospen mit stark lakunärer Begrenzung. Ferner ist auch hier die Rinde stellenweise porös. Auch viele nicht erweiterte HAVERSsche Kanäle enthalten zellenreiches Tumorgewebe und vermitteln den Zusammenhang zwischen dem Spongiosainhalt und dem oberflächlichen Tumorlager. Doch gibt es auch viele enge Gefäßkanäle, welche, obschon außen und innen mit Tumor in Verbindung tretend, trotzdem selbst einen unveränderten Markmantel um die Gefäße besitzen. Auch an den Rippen enthält der periostale Tumor reichliche Knochenneubildungen, bisweilen nicht nur in Form von kleinen Stacheln und Leisten, sondern auch kleinsten Osteophyten, deren Maschen das Tumorgewebe füllt: indessen ist nirgends eine fortlaufende Schicht neuen Knochens auf dem alten vorhanden. An einigen Rippen ist nur die pleurale Seite mit Tumor

bedeckt, die äußere absolut frei. Bau des Tumors, Nekrosenbildung und Hämorrhagie wiederholen die am Schädel geschilderten Verhältnisse.

Die Ossifikationsvorgänge an der Knorpel-Knochengrenze zeigen keine Abnormitäten, sowohl was Breite der Wucherungszone und Verkalkung, als Markraumbildung und Apposition jungen Knochens betrifft. In den jüngsten Markräumen ist die gewöhnliche Zusammensetzung des Markes mit Vorherrschen der großen Myelocyten gegenüber den axial gelagerten kleineren Zellen vorhanden, und weiter rückwärts kommen in immer wachsender Zahl die eigentlichen Tumorzellen dazwischen vor, bis sie schließlich die Markräume ganz oder fast ganz einnehmen.

Am Unterkiefer ist die Zerstörung der alten Tela ossea am stärksten von allen untersuchten Knochen, nämlich die Zahl der Spongiosabälkchen beträchtlich reduziert und die Corticalis an der Außenseite in Abständen von $^3/_4$ bis 1,5 mm von mehreren bis $^3/_4$ mm breiten Lücken durchbrochen; an dem Unterrand und der Innenseite dringen nur vereinzelte weite Markräume in die Rinde vor. Verbunden damit ist hier ebenfalls mehr, als in einem der anderen Knochen, eine starke Neubildung von Knochensubstanz im Tumor: an der Außenseite, wo die äußere Periostschicht über der Geschwulst erhalten ist, liegen innerhalb der letzteren senkrecht aufsteigende Bälkchen und kleine spongiöse Inseln, ebensolche reichlich an der Innenseite, wo der Tumor die äußere Periostschicht durchwachsen hat, und außerdem liegt junge Knochensubstanz in den neugeschaffenen Resorptionsräumen der Rinde, teils als dünner Belag auf den Flächen der Durchbrüche, teils als kleine spongiöse Bezirke in letzteren. Das Tumorgewebe ist im Innern und an der Oberfläche des Kiefers stellenweise von reichlicherem Bindegewebe durchzogen als sonst, und zwar sicher z. T. nachträchlich fibrös umgewandelt; denn einzelne der großen Durchbrüche durch die Corticalis, in denen schon junger Knochen angebildet ist, enthalten fast nur zellarmes Bindegewebe mit wenigen Reihen von runden Tumorzellen; an anderen Stellen bildet die fibröse Substanz netzförmig verbundene Züge, in deren Maschen das retikuläre zellenreiche Gewebe liegt.

Die tiefrote Färbung der Markzylinder in den langen Röhrenknochen ist nicht Folge der schweren Anämie, sondern bedingt durch Umwandlung in Sarkomgewebe mit ausgedehnten Hämorrhagien; dasselbe besteht aus retikulärem Gewebe, die physiologischen Markzellen

und Fettgewebe fehlen vollständig darin. Die Nekrosen sind hier sehr ausgedehnt.

In den Lymphdrüsen kehrt genau dieselbe Struktur wieder: die alte Lymphdrüsensubstanz ist völlig geschwunden und ersetzt durch das viel großkernigere Sarkomgewebe mit denselben Zellen, wie sie im Knochenmark vorherrschen; auch hier viel Nekrosen und Hämorrhagien.

An der linken Nebenniere ist die Bindegewebskapsel erhalten, das alte Parenchym aber im Bereich des Tumors ganz geschwunden. Der Bau des letzteren gleicht dem der sarkomatösen Lymphdrüsen völlig; an gelockerten Stellen kommt ein deutliches Retikulum zum Vorschein.

An den Nieren keine Veränderungen, nur im Hilusfettgewebe der einen liegen Ekchymosen ohne Tumorherde.

So bestand bei dem Kind eine verbreitete und sehr symmetrische Sarkomatose in einem großen Teil des Skeletts und in dem Lymphdrüsenapparat und dazu ein sicherlich metastatischer Knoten in der linken Nebenniere. Von den Knochen besitzt der Schädel die ausgedehnteste Geschwulstbildung, und zwar vorwiegend der Gesichtsteil samt Unterkiefer, Stirn- und Schläfenbein. Nur hier war im Leben der Tumor als Schwellung beider Temporalgruben bemerkbar geworden, an den übrigen Teilen, nämlich Rippen, Becken, Skapula und langen Röhrenknochen wurde er erst bei der Sektion aufgefunden. Obwohl die äußeren, zu Kopf und Extremitäten gehörigen Lymphdrüsen weit stärker befallen sind, als die der inneren Organe, also Knochen- und Drüsenaffektion sich räumlich annähernd deckt, neige ich doch dazu, die der Drüsen als einen selbständigen Prozeß neben die des Skeletts zu stellen und anzunehmen, daß die Sarkomatose gleichzeitig in zwei Systemen, dem der Lymphdrüsen und dem der Knochen aufgetreten ist, in beiden identisch bezüglich der Struktur und der Neigung zur Hämorrhagie.

Welcher Art ist nun die Skeletterkrankung? Nach dem ersten Eindruck handelt es sich um periostale Neubildungen, ausgezeichnet dadurch, daß nirgends Knoten, sondern nur flache, an der Oberfläche

des Knochens ausgebreitete Polster gebildet sind; die obere Periostschicht ist meist darüber erhalten, nur an einzelnen Stellen des Schädels reicht die Neubildung bis in die Muskulatur oder das Fettgewebe. Indessen läßt die weitere Untersuchung keinen Zweifel, daß das Knochenmark den Ausgangspunkt der ganzen Sarkomentwicklung darstellt und die subperiostalen Neubildungen überall mit dem erkrankten Mark der Knochenrinde in Verbindung stehen. Das Eigentümliche dieses myologenen Sarkoms liegt darin, daß sehr diffus eine Umwandlung des Markes stattgefunden hat, nicht nur in den stark geröteten Markzylindern der Diaphysen, sondern auch in den spongiösen Teilen und den Markräumen und Gefäßkanälen der kompakten Substanz. Es handelt sich nicht um einen Durchbruch zentraler Sarkome durch die Rinde, sondern um eine gleichzeitige sarkomatöse Umwandlung des Inhalts der physiologischen Markräume in allen Teilen der Knochen und ein Herauswachsen aus den oberflächlichen ins Periost. Nur stellenweise und in geringem Grade sind die Markräume dabei erweitert; die Destruktion der Tela ossea durch den Tumor ist sehr gering: es fehlt jede Auftreibung, wie sie bei den Myeloidgeschwülsten eintritt, und nur in manchen Knochen, Unterkiefer und Vorderenden der Rippen, ist eine Rarefizierung der Spongiosa nachweisbar; die Rinde ist nur in gewissen Abständen von aufsteigenden Kanälen durchbohrt, welche zum großen Teil nachweislich aus einer Erweiterung physiologischer Gänge entstanden sind, und an einzelnen Stellen des Schädels etwas porosiert. Wo solche erweiterte Räume an die Oberfläche treten, erscheinen sie als die kleinen roten Flecken, mit denen namentlich das Schädeldach, geringer auch die Schulterblätter, Rippen, Femora gesprenkelt sind; hier ist also noch keine Ausbreitung des Tumors an der Oberfläche erfolgt. An der Hinterhauptschuppe und dem Tuber parietale, wo die Gefäße als Furchen in die Oberfläche eingegraben sind oder hart unter derselben verlaufen, ließ sich schon mit bloßem Auge erkennen, daß die feinen roten Punkte ampullären Erweiterungen dieser Gänge entsprachen. Es liegt eine Besonderheit des Falles gerade in der starken Beteiligung der oberflächlichen Rindenschichten, und wenn auch in der

Regel eine Kontinuität der Sarkomentwicklung von dem axialen Mark bis zum Periost besteht und niemals die Rinde allein erkrankt ist, so kommen doch auch Stellen vor, wo die Spongiosa und die äußeren Teile der Corticalis pathologisches Mark führen, die tieferen Rindenschichten aber in ihren Kanälen nur Gefäße ohne oder mit unverändertem Mark enthalten und dadurch die Selbständigkeit der Erkrankung in den einzelnen Teilen deutlich wird. Auch unter den periostalen Geschwulstpolstern sind keine anderen Zerstörungen der Rinde, nur ab und zu flache lakunäre Arrosionen nachweisbar und der Zusammenhang mit der Tiefe wird immer nur durch die normalen oder erweiterten Rindenkanäle hergestellt (Taf. Fig. 7): nur an den vorderen Rippenenden, wo unmittelbar neben der Ossifikationsgrenze noch keine vollständige Rinde gebildet ist, sind diese Verbindungen reichlicher und breiter. Die Ausbreitung des herausgewachsenen sarkomatösen Marks geschieht nicht zwischen Knochen und Periost, sondern in und auf Kosten der tiefen Schicht des letzteren; nur seine obere Schicht wird durch den Tumor abgehoben. Ab und zu lagen in dem etwas verdickten Schädelperiost Haufen von Tumorzellen, deren Zusammenhang mit Markräumen ich nicht sicher nachweisen konnte; es läßt sich also nicht ausschließen, daß dieselben selbständig in dem Periost gebildet worden sind. Aber mit dieser geringen Einschränkung sind die Geschwülste alle als myelogene zu bezeichnen.

In der histologischen Zusammensetzung halten sie sich eng an die lymphatischen Neubildungen, haben an den meisten Stellen ausgezeichnet retikulären Bau. Es ist nicht leicht, überall normales Mark und Sarkom voneinander abzugrenzen; auch im Bereich der stärksten Tumorbildungen, z. B. am Schädel, kommen in den Spongiosaräumen, auch in solchen, von welchen die weiten Kanäle durch die Rinde ausgehen, und auch in letzteren selbst, die gewöhnlichen mannigfaltigen Knochenmarkzellen vor, und damit vermischt sind Zellen mit großem, etwas blassem Kern und spärlichem, nicht eosinophil gekörntem Protoplasma; in anderen Räumen herrschen die letzteren vor oder sind, wie auch in den meisten periostalen Auflagerungen,

allein vorhanden. Das eigentliche Parenchym des Knochenmarkes liefert also den überwiegenden Teil des ganzen Geschwulstgewebes; nur an manchen Stellen, so im Unterkiefer und im Schädel, hat sich auch der bindegewebige Anteil desselben an der Wucherung beteiligt, und dann laufen fibröse Züge durch das Geschwulstgewebe, so daß dasselbe den harten Formen der pseudoleukämischen Drüsenschwellungen gleicht. Ossifikationen kommen im ganzen spärlich und fast nur in den periostalen Tumoren vor; im Innern des Knochens sind sie in deutlicher Weise nur im Unterkiefer zu demonstrieren und sie gehen hier offenbar von den erwähnten Bindegewebswucherungen aus; die Tatsache scheint mir bemerkenswert im Hinblick auf die Osteosklerose und Hyperostose, welche in einigen seltenen Fällen von Leukämie beschrieben worden ist. Eine Analogie mit den Markwucherungen in Myelomen zeigen die Tumoren meines Falles Bastian durch den Reichtum an weiten Blutgefäßen ohne deutliche Wand.

In meiner Beobachtung läßt sich nicht, wie in der überaus ähnlichen, von MARCHAND [1]) mitgeteilten, eine der Skelettgeschwülste als die primäre bezeichnen, von der aus die anderen als Metastasen gebildet wären, sondern es sind primär multiple, gleichberechtigte, wenn auch vielleicht zeitlich nacheinander entstandene Tumoren des Knochenmarkes, verbunden mit der Sarkomatose der Lymphdrüsen. Man könnte sie als multiples Myelom bezeichnen, wenn dasselbe hier auch anders in die Erscheinung tritt, als in den typischen Fällen dieses Leidens; es wäre ein vorwiegend peripheres Myelom im Gegensatz zu der gewöhnlichen zentralen Form. Steht dieser Bezeichnung nach der ursprünglichen Definition des Begriffes „Myelom“ auch nichts entgegen, insofern es sich um eine Wucherung des Parenchyms unter Bildung von adenoidem Gewebe handelt, so habe ich doch den Namen myelogenes Sarkom gewählt, weil die Zellen des Tumors mit ihrem spärlichen und hinfälligen Protoplasma nicht nur von den eigentlichen

---

1) MARCHAND: Fall von allgemeiner, fast über das ganze Skelett verbreiteter Sarkomatosis. Berl. klin. Wochenschr. 1886, p. 487.

Myelocyten, sondern überhaupt den physiologischen Bestandteilen des Markes abweichen und weil eine Metastase in einem fernen Organ, der Nebenniere, gebildet worden ist. Ein eingreifender Gegensatz soll aber damit nicht aufgestellt sein; es wird ja überhaupt von manchen Autoren das Myelom nur als eine Form des Rundzellensarkoms aufgefaßt. Vor allem möchte ich durch die Bezeichnung die Zugehörigkeit meiner Beobachtung zu der Gruppe von Fällen ausdrücken, welche unter dem Namen des multiplen periostalen Sarkoms in der Literatur beschrieben worden sind.

Sehr auffällig ist nun, daß in meinem Falle die subperiostalen Sarkome nicht planlos über das Skelett ausgestreut sind, sondern einmal die Erkrankung nur Schädel, Rumpf und proximale Knochen der Extremitäten befällt, dagegen Unterschenkel, Vorderarme, Hände und Füße frei läßt; ferner eine weitgehende, fast strenge Symmetrie sowohl bezüglich der Lokalisation als der Intensität besteht und endlich eine Bevorzugung gewisser Abschnitte der einzelnen Knochen: an den Rippen sind mit großer Regelmäßigkeit die Vorderenden der knöchernen Spangen befallen, und zwar viel stärker an der Innen- als Außenfläche, an den Röhrenknochen die Diaphysenenden und zwar an den Humeri die oberen, an den Femora die unteren, von der Epiphysengrenze an; dabei erreicht das Geschwulstpolster seine größte Dicke in einiger Entfernung von letzterer und überschreitet nicht wesentlich den spongiösen Abschnitt der Diaphyse. So besitzt der ganze Prozeß den Charakter einer über das Skelett planvoll generalisierten Systemerkrankung. Man kann nicht sagen, daß die Lokalisation an den Diaphysenenden dadurch bedingt wäre, daß in der Nähe der endochondralen Ossifikationszone noch keine knöcherne Rinde gebildet ist und so der Übergang der myelogenen Sarkomwucherung unter das Periost ermöglicht und von da die Wucherung an der Oberfläche sich gegen die Diaphysenmitte zu ausgebreitet hätte: denn es führen die pathologischen Kanäle auch weiter gegen die Diaphysenmitte hin noch durch Rindenteile, welche sicherlich zur Zeit des Krankheitsbeginnes schon von der Epiphysenlinie entfernt waren.

Es ist die Frage zu erwägen, ob die besondere Anordnung des Sarkoms nicht in der Eigenart desselben begründet ist, sondern darin, daß es sich auf dem Boden einer andern systematischen Skelettaffektion, einer Rachitis oder Osteomalacie entwickelt hat. Am lebenden Kind war ein „rachitischer quadratischer" Bau des Schädels bemerkt worden, indessen ist nach der anatomischen Untersuchung diese Gestalt durch die wulstigen Verdickungen des sarkomatösen Periostes, nicht durch eine eigentliche Difformität des Knochens bedingt. An der Knorpelknochengrenze der Rippen und an den Epiphysenlinien der Extremitäten fehlt jede rachitische Veränderung, und eine sanfte, nach hinten konkave Krümmung der Femurschäfte im unteren Abschnitt ist der einzige Zustand am ganzen Skelett, welcher als Äußerung einer früheren Malacie angesehen werden könnte, zu gering jedoch, um dieselbe zu beweisen: die Unterschenkel sind vollkommen gerade und Rippen, Wirbelsäule, Becken u. s. w. nicht verbogen und alle von normaler Festigkeit, frei von Atrophien und kalklosen Zonen. Stirnbeinschuppe und Scheitelbein sind die einzigen Knochen, an denen zwischen den roten Tumoren eine bindegewebige Verdickung des Periosts mit Neubildung von Knochenbälkchen existiert, aber nur über erkrankter Diploë, und so läßt sich nicht aussagen, daß diese hyperplastische Periostitis präparatorisch und nicht vielmehr konsekutiv aufgetreten ist.

Ich möchte nicht unterlassen, auf eine gewisse Ähnlichkeit in der äußeren Erscheinung der tiefroten Sarkome an Rippen und Röhrenknochen mit Barlowscher Krankheit aufmerksam zu machen. Der hämorrhagische Charakter der Geschwülste wird nicht nur durch das Vorhandensein der sehr weiten und dünnwandigen Gefäße bedingt, denn er ist stark auch in den periostalen Polstern entwickelt, wo diese Gefäßektasie mehr in den Hintergrund tritt, und an den hämorrhagischen Tumor schließen sich hier oft noch subperiostale und periostale Hämorrhagien an, innerhalb deren keine Sarkombestandteile zu entdecken sind. Es besteht also eine hämorrhagische Diathese des Skeletts, welche nicht nur an das Sarkomgewebe

gebunden ist, sondern die Tumorentwicklung begleitet; an den Ossifikationszonen ist nichts von Blutungen vorhanden.

Sehr wichtig erscheint mir für die Deutung des Falles die Kombination des Sarkoms am Skelett mit der gleichen systematischen Sarkomatose im Lymphdrüsenapparat bei dem Freibleiben aller inneren Organe mit Ausnahme der einen Nebenniere; denn damit rückt das Leiden den lymphatischen Neubildungen leukämischer und pseudoleukämischer Natur sehr nahe. Und diese Beziehung kommt noch deutlicher zum Ausdruck, wenn man die wenigen ähnlichen Beobachtungen aus der Literatur mit heranzieht, deren Zugehörigkeit auf Grund der Skelettveränderungen nicht zweifelhaft sein kann, wenn sie auch meist als multiple periostale Sarkome mitgeteilt wurden. Zum Teil tragen dieselben noch mehr den Charakter der echten malignen Geschwulst durch größere Generalisierung über den Körper an sich, zum Teil aber weisen sie daneben diffuse Vergrößerungen der lymphatischen Apparate nach Art der leukämischen auf. Meiner Beobachtung am nächsten steht diejenige von MARCHAND (l. c.), welcher dafür ebenfalls die Ähnlichkeit mit der diffusen Markhyperplasie bei myelogener Leukämie heranzieht. Hier trug ein neunjähriges Kind außer einem faustgroßen Rundzellensarkom der Stirn zahlreiche subperiostale flache Geschwülste gleichen Baues an Schädel, Rippen, Sternum, Schulterblättern, Schlüsselbeinen und Becken, welche aus den Markräumen hervorgewachsen waren, die großen Markzylinder waren stark hämorrhagisch, im linken Ovarium bestand eine Metastase. Ferner rechne ich hierher die Sarkomfälle von DIETTRICH[1]) und GUSSENBAUER-CHIARI[2]): die Skelettveränderungen sind sehr ähnlich denjenigen meines Falles, und ich möchte die diffuse sarkomatöse Infiltratition der Markzylinder nicht, wie die genannten Autoren, als Metastasen der periostalen Tumoren auffassen, sondern, wie in meinem Falle Bastian, als den Ausgangspunkt des Prozesses; die Eruptionen

---

1) DIETTRICH: Multiples Sarkom des Periosts etc. Prager med. Wochenschrift 1886, p. 421.

2) GUSSENBAUER: Multiple Sarkombildung. Vereinsbericht; ibidem 1882, p. 438. — CHIARI: Sarcomatosis periostei. Vereinsbericht; ibidem 1883, p. 414.

in den inneren Organen waren aber zahlreicher, als in meinem Falle, erschienen in DIETTRICHS Beobachtung wie gewöhnliche sarkomatöse Metastasen in Leber, Pankreas u. s. w., bevorzugten aber bei GUSSENBAUER-CHIARIS Patienten in ganz auffälliger Weise die lymphatischen Apparate, die Lymphdrüsen, Tonsillen, Darmschleimhaut. Auf der Grenze von bösartiger Geschwulst und pseudoleukämischer Neubildung steht die Beobachtung von ISRAEL-LAZARUS [1]) dadurch, daß zu den sehr ähnlichen, obschon mehr knotenförmigen Skelettveränderungen mit Metastasen in der Haut ein beträchtlicher Milztumor und schwere Anämie und zuletzt Leukocytose kamen, und endlich Fall I von CLAUS [2]) mit ausgebreiteten Tumoren im Knochenmark und unter dem Periost vom Bau des Lymphosarkoms: im allgemeinen machte derselbe den Eindruck einer sehr verbreiteten Lymphosarkomatose, welche von den Tonsillen ausging, die Lymphdrüsen stark beteiligte und neben wenigen anderen Tochterknoten hauptsächlich im Skelett Metastasen erzeugt hatte, die, aus dem Mark wachsend, in großem Maßstabe subperiostal entwickelt waren: neben dem ganzen Entwicklungsgang bestimmt ein großer Milztumor CLAUS, den Prozeß zu dem malignem Lymphom zu stellen. — Ferner kann ich noch auf die Ähnlichkeit meines Falles mit den Chloromen hinweisen, deren Zugehörigkeit zu den leukämischen resp. pseudoleukämischen Zuständen kaum mehr bezweifelt wird: auch hier ist der Schädel von den grünen Periostsarkomen besonders bevorzugt, namentlich verengern dieselben, wie in meinem Falle, die Orbita und drängen den Bulbus vor und bilden kräftige Tumoren in der Schläfengegend und am Unterkiefer.

Diese Beobachtungen berechtigen dazu, die als „multiple periostale Sarkome“ imponierenden Geschwülste, welche myelogenen Ursprungs sind, in derselben Weise, wie die malignen Lymphome der Drüsen und die gewöhnlichen Myelome, in engste Beziehung zu den

---

1) O. ISRAEL: Multiple Sarkome. Vereinsbericht; Dtsch. med. Wochenschrift 1890, p. 179. — LAZARUS: Multiple Sarkome mit perniziöser Anämie und gleichzeitiger Leukämie. Dissert., Berlin 1890.

2) CLAUS: Über das maligne Lymphom etc. Dissert., Marburg 1888.

pseudoleukämischen Neubildungen zu setzen, und damit wird es verständlich, daß sie systematisch und primär multipel auftreten; ihre verschiedenen Eruptionen am Skelett entspringen aus gleicher Ursache einer Proliferation der lokalen Gewebe, nicht der Wucherung eingeschleppter Keime.

Ein weiterer Fall befestigte diese Vorstellung insofern, als ich in ihm bei echter Leukämie multiple leukämische Periosthyperplasien fand, welche eine außerordentlich große Ähnlichkeit mit der eben beschriebenen sarkomatösen besitzen.

Feldmann, Jakob. 19 Monate; sez. 17. November 1902. — Leucaemia lymphatica, dabei leukämische Hyperplasie des Periosts, starke hämorrhagische Diathese, schwere Anämie.

Im Leben betrug, wie die Untersuchung in der Kinderklinik ergab, das Verhältnis von roten zu weißen Blutkörperchen 4 : 1.

Sektion: Größe der Leiche entsprechend dem Alter. Starke Blässe der Haut und Schleimhäute, zahlreiche bis ein Pfennigstück große Blutungen in der Haut des Rumpfes und der Extremitäten, ausgedehntere Sugillationen an den Augenlidern.

Gehirn sehr blaß, enthält an symmetrischen Stellen in der Marksubstanz beider Hinterhauptslappen je einen hämorrhagischen Herd, rechts taubenei-, links erbsengroß.

Thymus stark vergrößert, füllt das Mediastinum anticum ganz aus, reicht vom Oberrand des Sternums fast über den ganzen Herzbeutel herab, seitlich bis zu dem Lungenhilus, wobei die Nn. phrenici auf der Außenfläche verlaufen: linker Lappen 7,5, rechter 6,5 cm lang, größte Dicke 2 cm. An der Vorderfläche viel subkapsuläre Hämorrhagien.

Gaumentonsillen stark vergrößert und rot gesprenkelt, ebenso die Rachenmandel, welche auf die hintere Pharynxwand übergeht.

Milz aufs ca. Dreifache vergrößert, mißt 12,5 : 6 : 2,5 cm, nicht besonders steif; Malpighische Körperchen groß, Pulpa graurot, keine besonderen Herde darin.

Umfängliche Pakete vergrößerter Lymphdrüsen beiderseits am Halz, in der Unterkiefergegend, der Achselhöhle und Inguinalgegend, ferner im Mesenterium, an der Leberpforte und dem Oberrand des Pankreas; einzelne der Drüsen sind bis 2 cm lang, teils an Ober- und Schnittfläche rot gesprenkelt.

An der Oberfläche des sehr blassen Herzens viel Ekchymosen. An den Lungen nichts Pathologisches.

Nieren recht groß, 9,5 : 3,5 : 3 cm, sehr blaß, mit zahlreichen bis linsengroßen Blutungen in der Rinde; keine Tumoren darin. Diffuse hämorrhagische Infiltration der Schleimhaut in beiden Nierenbecken, mit scharfer Grenze am Ureter abschneidend.

Viel kleine Blutungen in der Schleimhaut des Magens — hier auch kleine Erosionon — und des Dickdarms bis ins Rectum hinab, weniger in derjenigen des Dünndarms; einige auch in der Harnblasenschleimhaut.

Leber etwas groß, blaß, keine besonderen Zeichnungen; Gewicht mit Zwerchfell und Gallenblase 890 g.

Nebennieren, Pankreas, Hoden ohne makroskopische Veränderungen.

Am Skelett keinerlei Deformitäten und Atrophien. Schädel blaß, ohne Rötungen, von mittlerer Dicke. Diploë blaß.

An der Innenseite des distalen Endes aller knöchernen Rippen bis zur Knorpelgrenze reichend eine leichte Verdickung und stark rote Färbung des Periosts auf eine Länge von 1,5 bis 2 cm. Die knöchernen Rippen sind beim Durchschneiden recht hart, lassen rotes Mark austreten. In den Wirbelkörpern rotes Mark, Spongiosa von normaler Dichte. Im rechten Femur die Rinde recht dick, Spongiosa der Diaphysenenden dicht; Markzylinder stark gerötet, ohne grünliche Färbungen. Humerus verhält sich ebenso. An der Epiphysenlinien sowie an der Knorpelknochengrenze der Rippen keinerlei Veränderungen.

Aus der Leiche läßt sich nur sehr wenig hellrotes, dünnes Blut aufsammeln.

Mikroskopische Untersuchung: Im Leichenblut besitzen die weißen Blutkörperchen fast sämtlich den Charakter von Lymphocyten mit rundem Kern und sehr wenig Protoplasma.

Milz zeigt keine Veränderungen der Struktur, nur etwas große Follikel.

Lymphdrüsen bestehen aus einem ganz gleichmäßig zellenreichen Gewebe mit kleinen Lymphocyten, nur selten ist die Gliederung in Follikel und Lymphgänge erhalten. Ekchymosen sind in dies Gewebe eingesetzt. In das umgebende Fettgewebe geht oft eine dichte kleinzellige Infiltration hinein, welche ebenfalls aus Lymphocyten, nicht Leukocyten besteht, also nicht entzündlicher, sondern

sicherlich ebenfalls leukämischer Natur ist; die Drüse selbst hat dabei ihre scharfe Abgrenzung gewahrt, ihre dünne Kapsel ist vollkommen erhalten, obschon ebenfalls von Lymphocyten durchsetzt.

Thymus läßt sich in Läppchen zerlegen, welche aus runden ganz kleinen Zellen bestehen, die alle äußerst spärliches Protoplasma und einen runden Kern haben; bei manchen ist letzterer intensiver gefärbt, sie gleichen den gewöhnlichen kleinen Lymphocyten, bei anderen etwas größer und blasser, mit deutlichem Chromatinnetz versehen; diese beiden Arten von Zellen liegen ohne Ordnung miteinander gemischt. Vereinzelte kleine HASSALLsche Körperchen, nur einzelne Kalkkörner im Gewebe.

In den Nieren besteht eine sehr ausgedehnte leukämische Infiltration mit Lymphocyten in der Rindensubstanz. Dieselbe beginnt in der Umgebung der Vasa arcuata, deren bindegewebige Hülle dicht von Rundzellen durchsetzt ist, und erstreckt sich von hier bis zur Oberfläche, ist aber, unter fast vollständiger Verschonung der Markstrahlen, nur an die Labyrinthe gebunden; so kommt es, daß die veränderten Teile Kegelgestalt haben, in den oberflächlichen Rindenteilen die Infiltration kontinuierlich ist, nach den Markkegeln zu durch immer breiter werdende Zwischenräume intakter Substanz gegliedert wird. In den einzelnen Labyrinthen werden die gewundenen Harnkanälchen durch breite Züge interstitiellen Gewebes, das aufs dichteste von den Lymphocyten durchsetzt ist und dessen Kapillaren ganz verhüllt sind, voneinander geschieden, und um die Glomeruluskapseln bildet die Infiltration einen breiten Ring; dabei sind die Epithelien der Harnkanälchen vollkommen intakt, keine Verkleinerung der letzteren ist vorhanden und kein Eintritt von Rundzellen ins Lumen, auch die Struktur der Glomeruli durchaus erhalten. In der Basis der Marksubstanz liegen in gewissen Abständen Züge von Rundzellen. Dieselben entsprechen den Lymphocyten-führenden Blutgefäßen, eine Infiltration des interstitiellen Gewebes ist hier nicht vorhanden.

In der Leber ist die Glissonsche Kapsel ziemlich gleichmäßig verbreitert durch eine dichte Infiltration mit Lymphocyten, aber keine Anhäufung der letzteren in den Kapillaren der Acini mit Atrophie des Parenchyms vorhanden.

Wichtig ist die starke leukämische Infiltration der Hoden: in ganz analoger Weise, wie in der Niere, sind die Hodenkanälchen weit auseinandergedrängt durch ein dicht mit Lympho-

cyten durchsetztes Gewebe; an normalen Hoden aus den ersten Lebensjahren liegen die Kanälchen einander sehr nahe, das interstitielle Gewebe bildet ganz schmale zellarme Züge. Die leukämische Infiltration schwankt an Intensität nur wenig in den verschiedenen Teilen. Dabei sind die Albuginea des Hodens vollständig und die von ihr abgehenden Scheidewände fast vollständig frei von zelligen Infiltrationen. Im Nebenhoden fehlen dieselben ganz. — Eine besondere Berücksichtigung verdient nun die Verdickung an der Innenfläche der Rippen, welche ebenfalls auf einer leukämischen Infiltration des Periosts beruht. Das Mark in der Spongiosa der Rippen enthält wenig Fettgewebe, ist fast ganz zellig: die gewöhnlichen Bestandteile sind darin vertreten, jedoch herrschen die kleinen Lymphocyten so stark vor, daß sie bei schwacher Vergrößerung allein vorhanden zu sein scheinen, die großen Myelocyten ganz verhüllen; letztere nehmen nur die peripheren Teile der Markräume in der Nachbarschaft der Knochenbalken ein; dies entspricht auch den normalen Verhältnissen der kindlichen Knochen, in denen die gewöhnlich spärlichen Lymphocyten um die Blutgefäße herum liegen, der übrige Teil des Raumes fast nur größere Zellen enthält. Nirgends läßt sich eine Erweiterung der Spongiosaräume, nirgends eine die Norm überschreitende Zahl von Resorptionsgruben an den Bälkchen konstatieren. Im Periost der Innenseite ist die leukämische Infiltration ausgedehnter, als es makroskopisch schien, erstreckt sich von der Knorpelgrenze auf mehr als 4 cm; sie beginnt unmittelbar hinter der letzteren, dort, wo zwischen den jüngsten Knochenbalken noch die Markräume bis an das Periost herantreten und schwillt dann rasch an bis zu ihrem Maximum von $^3/_4$ mm, um weiterhin allmählich abzufallen (Taf. Fig. 9). Sie beschränkt sich auf die tiefe Periostschicht und schneidet mit scharfer Grenze an der äußeren ab; nur dort, wo gröbere Gefäße die letztere durchbohren, werden diese von einer zelligen Infiltration begleitet, welche sich dann an der Oberfläche des Periosts wieder in dünner Schicht ausbreitet, hier aber nicht kontinuierlich ist. Die Infiltration füllt auch die Gruben, welche — verglichen mit normalen Rippen gleichaltriger Kinder nicht in vermehrter Zahl — die Oberfläche der Knochenrinde bedecken; sie ist im ganzen arm an Blutgefäßen, besteht zum größten Teil aus kleinen, äußerst protoplasmaarmen Zellen mit runden, intensiv färbbaren Kernen, den gemeinen kleinen Lymphocyten; seltener sind chromatinärmere und etwas größere Kerne und namentlich selten solche mit einem kräftigen

Protoplasmahof, der aber nie eosinophile Granula enthält. Die Infiltration ist so dicht, daß von Fibrillen und spindligen Zellen dazwischen nichts nachzuweisen ist. Ab und zu wird das zellreiche Gewebe durch eine Hämorrhagie ersetzt.

Die großen längsverlaufenden Markräume der Rinde an der Außenseite der Rippen enthalten dasselbe Mark, wie die Spongiosamaschen, laufen stellenweise ziemlich dicht unter dem Periost, und die Gefäße, welche aus ihnen in das Periost eintreten, können innerhalb des Knochens noch von einem Mantel zellenreicher Marksubstanz begleitet sein; dieselbe schneidet aber scharf ab, sobald die Gefäße ins Periost eintreten. In der inneren Rinde sind reichlichere schmale, ramifizierte perforierende Kanäle, welche teils Haversssche Rindenräume, teils die Spongiosamaschen mit der Oberfläche verbinden; sie sind eng, enthalten oft nur ein Gefäß, andere Male noch eine dünne Schicht lymphoiden Gewebes darum, ohne aber Zeichen progressiver Erweiterung, namentlich Howshipsche Lakunen aufzuweisen, und diese lymphatischen Mäntel gehen nun an der Oberfläche direkt über in die lymphoid umgewandelte Periostschicht. Die Ossifikationszone zeigt durchaus normale Verhältnisse, sowohl was die Wucherung und Verkalkung des Knorpels, als die Anbildung neuen Kochens vom Mark aus betrifft.

Der berichtete Fall ist sicherlich echte Lymphocytenleukämie mit besonderer Beteiligung der Thymus, ferner der Lymphdrüsen, Tonsillen, Milz und des Knochenmarkes, ungewöhnlich vielleicht durch den stark hämorrhagischen Charakter, welcher bei einem so jugendlichen Individuum in diesem hohen Grade selten beobachtet wurde. Anamnestisch ließ sich über den Krankheitsverlauf nichts Sicheres eruieren: aber nach dem Blutbefund und der Zusammensetzung der lymphatischen Neubildungen in den Geweben, nämlich dem fast ausschließlichen Vorhandensein der kleinen Lymphocytenform, ist die Diagnose auf einen chronischen Bestand zu stellen. Bemerkenswert ist ferner die starke leukämische Infiltration der Hoden und die in den sekretorischen Teilen der Rinde diffus ausgebreitete gleichartige Infiltration der Nieren, welche zu einer Vergrößerung des Organs

in gleichem Maße, wie sie H. Stilling [1]) und Göppert [2]) beschrieben, geführt hat. — alles Proliferationen, welche, einander gleichwertig, jede an ihrer Stelle in dem lymphatischen resp. Bindegewebe eingetreten sind, wie die Hyperplasie der Tonsillen, Lymphdrüsen u. s. w. Die auffallendste Erscheinung in dem ganzen anatomischen Bild ist die leukämische Hyperplasie des Periosts an den Vorderenden aller knöchernen Rippen. Auch hier läßt sich, wie im vorigen Falle, eine konkurrierende Erkrankung des Skeletts, welche als mitbestimmend für dieselbe angesehen werden könnte, ganz von der Hand weisen: weder zeigen die Stätten des endochondralen Wachstums irgend welche rachitische Veränderungen, noch die alte Tela ossea etwas von Erweichung und Atrophie, noch die langen Röhrenknochen etwas von hyperplastischer Periostitis. Zudem sezierte ich ein annähernd gleichalteriges Kind (Gichter, 17 Monate, 22. September 1902) mit Leukämie und schwerer Rachitis, und hier war am Schädel das gewöhnliche Osteophyt der Rachitischen, an Rippen und Röhrenknochen aber keine Spur einer äußeren Verdickung an den fraglichen Stellen vorhanden. Durch ihre Lokalisation an den Vorderenden und ausschließlich an der hinteren Fläche der Rippen, durch ihre makroskopische Erscheinung als rote subperiostale Polster und durch ihr mikroskopisches Verhalten besitzt diese leukämische Hyperplasie, wie der Vergleich der beiden Abbildungen (Taf. Fig. 8 u. 9) lehrt, eine weitgehende Ähnlichkeit mit der im Falle Bastian vorhandenen; sie ist nur quantitativ etwas geringer und die Affektion beschränkt sich hier auf die Rippen, läßt Röhrenknochen und Schädel unbeteiligt. Die Verdickung des Periosts gehört nur der tiefen Schicht an, ist rein zelliger Natur, frei von allen Ossifikationen und besteht aus denselben kleinen Lymphocyten wie die hyperplastischen Lymphdrüsen, die Thymus, die Infiltration der Nieren und des Hodens. Auch in ihr kommen ausgedehnte

---

1) H. Stilling: Über diffuse leukämische Infiltration der Nieren. Virchows Arch., Bd. LXXX, 1880, p. 475.

2) Göppert: Ein Beitrag zur Lehre der Lymphosarkomatose. Virchows Arch. 1896, Bd. CXLIV, Suppl., p. 1.

Hämorrhagien vor, an deren Stelle die Gewebsstruktur ganz aufgehoben ist. Bemerkenswert ist, daß ebenso wie in den Markzylindern der langen Röhrenknochen, die untersucht werden konnten, auch in der Rippenspongiosa unterhalb der Auflagerung das Knochenmark vorwiegend lymphatischen Charakter hatte, fast ganz aus kleinen Lymphocyten bestand gleich der Periosthyperplasie, und zwischen beiden war auch die Kontinuität dadurch hergestellt, daß die physiologischen, durch die Rinde tretenden Kanäle z. T. um die Blutgefäße herum einen Mantel von derselben lymphoiden Marksubstanz führten. Aber eine Zerstörung der alten Tela ossea durch das veränderte Mark und das periostale Polster hat nirgends stattgefunden und keiner der perforierenden Rindenkanäle ist, wie im Falle Bastian, als pathologisch gebildet zu bezeichnen. Es handelt sich in diesem Falle nicht um ein Hervorquellen des hyperplastischen Markes aus den Markräumen der Rinde unter das Periost, wie es PINKUS[1]) als eine nicht seltene Erscheinung bei lymphatischer Leukämie anführt, sondern um eine richtige diffuse leukämische Infiltration des Periosts selbst, einen Ersatz seiner unteren Schicht durch das lymphatische Gewebe. Dieser Zustand ist sehr selten. Ich fand ihn selbst bisher nur einmal bei einem 54jährigen Manne (Krantz, 23. März 1900) mit Lymphocytenleukämie, starker Schwellung sämtlicher äußerer und innerer Lymphdrüsen, Tonsillen und Balgdrüsen, mäßigem Milztumor, starker Vergrößerung der Leber, blaßrotem Knochenmark; auf dem distalen Ende der 2. bis 4. Rippe beiderseits, bis genau zur Knorpelgrenze reichend, bildete das Periost außen und innen ein weiches markiges graues Polster und bei mikroskopischer Untersuchung zeigte sich dasselbe hervorgebracht durch eine dicke Lage lymphadenoiden Gewebes an Stelle der tiefen Periostschicht und eine ebensolche an der Oberfläche der äußeren Schicht; beide waren miteinander durch Züge lymphoiden Gewebes verbunden, welche längs der Blutgefäße die letztere durchsetzten. Die Spongiosaräume waren hier auffällig weit, die Trabekel spärlich und dünn, obschon nicht in ungewöhnlichem Maße lakunär

1) PINKUS: Die lymphatische Leukämie. Nothnagels spez. Pathol. u. Ther., Bd. VIII, 1, 1901, p. 62.

begrenzt, vor allem aber die Rinde stark verdünnt, dazu porös und an mehreren Stellen von breiten perforierenden Kanälen durchzogen; in diesen enthielt, wie in der Spongiosa selbst, das Mark größtenteils kleine Lymphocyten, dazwischen hier und da Inseln von Myelocyten und trat mit der periostalen, nur lymphocytären Infiltration in Verbindung; auch die Außenfläche der Rinde war unter der Auflagerung vielfach lakunär arrodiert. In der älteren Literatur finde ich nur eine analoge Beobachtung von Eisenlohr [1]), in der bei dem 19jährigen Manne die Periostverdickung, wie in meinem Falle, auf das Vorderende der Rippen beschränkt war, und in diesem Jahr hat Glinski [2]) einen Fall von akuter lymphatischer Leukämie bei einem einjährigen Kind mitgeteilt, bei welchem neben anderen ungewöhnlichen Lokalisationen der lymphatischen Neubildungen auch das Periost der vorderen Enden aller Rippen durch leukämische Infiltration verdickt war, und zwar zirkulär und hochgradiger, als in meiner Beobachtung. v. Jaksch [3]) hat in einem auch nach der Sektion als myelogen bezeichneten Falle von Leukämie mit Hyperplasie der Milz und des Knochenmarkes und Leberschwellung an zahlreichen Röhrenknochen der Oberextremitäten, und zwar bei den langen derselben auf die Diaphysenenden beschränkt, ferner an zwei Metatarsalknochen und dem Calcaneus Hyperostosen gefunden, welche zum Teil mit einer Vermauerung der Markhöhle kombiniert waren. Da eine im Leben konstatierte, offenbar gleichartige Anschwellung an einer Ulna vollständig heilte, mag es möglich sein, daß alle diese chronischen ossifizierenden Periostitiden ein weiches Vorstadium hatten; indessen läßt sich darüber keinerlei Sicherheit gewinnen und so keine Parallele dieser Krankheit mit meinen Beobachtungen ziehen. Sicher kann ich für letztere den entzündlichen Charakter der Periosterkrankung

---

1) Eisenlohr: Leucaemia lienalis etc. Virchows Arch. Bd. LXXIII, 1878, p. 56.

2) Glinski: Zur pathol. Anatomie der akuten Lymphämie. Virchows Arch. Bd. CLXXI, 1903, p. 101.

3) v. Jaksch: Multiple Periostaffektion und an myelogene Leukämie mahnender Blutbefund. Zeitschr. f. Heilk. Bd. XXII, 1901, 1, p. 259.

ablehnen; dieselbe stellt hier und ebenso in den Fällen von Eisenlohr und Glinski eine hyperplastische leukämische Infiltration dar, eine Teilerscheinung der an vielen Organen gleichmäßig einsetzenden lymphatischen Neubildung. Bei dem von Glinski untersuchten Kind war die Tela ossea selbst unter der Wucherung des Markes destruiert, nämlich Spongiosabälkchen und Corticalis verdünnt und letztere mehrfach durchbrochen, ähnlich wie in meinem kurz erwähnten zweiten Falle (Krantz), und weiterhin ging die leukämische Neubildung durch das Periost auf das interstitielle Bindegewebe der inserierenden Muskeln über. Damit ist noch weitgehender, als in meinem Falle Feldmann, die Ähnlichkeit der Periostaffektion bei Leukämie mit derjenigen, die im Falle der multiplen Sarkome (Bastian) existierte, dargetan. Man muß bekennen, daß die Affektion an der einzelnen Lokalität in den beiderlei Fällen anatomisch absolut die gleiche sein kann und eine Entscheidung über die Benennung nur zu fällen ist bei Berücksichtigung der Gesamterkrankung, in deren Rahmen sie aufgetreten ist.

Ich lenke die Aufmerksamkeit noch besonders auf die leukämische Infiltration der Hoden des Kindes Feldmann, weil darin einer der Vergleichspunkte mit dem weiteren Fall liegt, welcher klinisch und zunächst auch anatomisch als metastasierendes Sarkom erschien.

Eduard Fuhrmann. 16 Jahre; † 6. März 1901 (Chirurg. Abt. — Prof. Fritz Fischer). Lymphosarkom der Thymus, Hyperplasie der Tonsillen, Lymphdrüsen, Milz, lymphatische Neubildungen in den Nieren und Hoden.

Bis vor vier Wochen gesund, seitdem Schwellung des Halses, Atemnot, zuletzt Tracheotomie.

Sektion (gekürztes Protokoll): Schlank gebauter, ziemlich langer Körper. Sehr blasse Haut. Frische Tracheotomiewunde. Großes Sarkom der Thymus; dasselbe reicht vom Jugulum bis über die Mitte des Herzbeutels herab, umgreift denselben beiderseits bis zu dem Lungenhilus hin, ist aber weder hier noch auf dem Herzbeutel stärker befestigt, hat eine Länge von 11, größte Breite von 8,5, größte Dicke von 4 cm und leicht bucklige Vorderfläche.

Oben steht es in breiter Verbindung mit der vergrößerten Schilddrüse und hat beide Seitenlappen derselben bis zu ihrem oberen Pol durchwachsen; auch die Mm. thyreo-hyoidei sind von kleinen Tumorsträngen durchzogen. Keine Durchwachsung der präparierbaren Venen. Starke Vergrößerung der paratrachealen und der cervikalen Lymphdrüsen beiderseits in gleichem Maße bis zur Schädelbasis hinauf; die größten Drüsen 3,5 cm lang und 1 cm dick, alle aber voneinander abgegrenzt und leicht ausschälbar. Geringere Schwellung, aber markige Beschaffenheit der retroperitonealen Drüsen.

Beide Tonsillen bilden je einen walnußgroßen Tumor markiger Beschaffenheit; Schleimhautüberzug und Lakunen erhalten.

Lymphatische Apparate der Zunge und des Rachens kräftig, aber nicht übermäßig entwickelt. Die großen Luftwege bieten nichts Abnormes.

Ein subpleurales Tumorknötchen im linken Oberlappen, sonst die Lungen frei; einzelne Bronchialdrüsen verkäst, andere verkalkt.

Herz ohne Veränderung.

Milz aufs etwa $1\,^1/_2$ fache vergrößert, weich; die MALPIGHIschen Körperchen sehr groß und dicht gestellt; keine Tumoren im Gewebe.

Beide Nieren durchsetzt von zahlreichen kugelrunden weißen markigen Tumoren: alle sitzen in der Rinde, nehmen dieselbe in ganzer Dicke ein und prominieren bucklig über die Oberfläche; die größten, mit 1,7 cm Durchmesser, reichen etwas in die Marksubstanz vor: der gewöhnliche Längsschnitt durch die linke Niere trifft sieben solche in annähernd gleichen Abständen stehende Knoten: das umgebende Nierengewebe kontrastiert durch seine dunkel-blaurote Färbung lebhaft dagegen.

Leber von mittlerer Größe, ohne Veränderung der acinösen Zeichnung.

In der Magenschleimhaut, besonders im Pylorusteil, zahlreiche prominente, über stecknadelkopfgroße weiße Knötchen, z. T. mit schwarzem Zentrum.

Keine Vergrößerung der lymphatischen Apparate des Darms.

An Nebennieren und Pankreas nichts Besonderes.

Rechter Hode von mittlerer Größe, der linke fast doppelt so groß und recht steif; Albuginea glatt; auf dem Durchschnitt weicht die Zeichnung nicht von der normalen ab, das Parenchym blaßbraun, keine Tumoren vorhanden. Nebenhoden von mittlerer Größe.

Gehirn und Hypophysis bieten nichts Pathologisches.

An Schädeldach und Sternum nichts Bemerkenswertes: Röhrenknochen können nicht entnommen werden.

Das Blut dunkelrot, rein flüssig.

Mikroskopische Untersuchung: Der Tumor der Thymus hat ganz gleichmäßig den Bau des Lymphosarkoms mit Retikulum und kleinen Lymphocyten. Dieselbe Struktur findet sich in den Lymphdrüsen, wo eine Unterscheidung in Follikel und Lymphgänge nicht mehr möglich ist: die Substanz besteht überall aus dem kleinzelligen Gewebe und nur ganz vereinzelt tauchen darin, ohne scharfe Abgrenzung, Haufen von großen blassen Lymphogonien, offenbar Reste der Keimzentren, auf.

In den Knoten der Nieren kehrt dasselbe kleinzellig-lymphocytäre Gewebe wieder und breitet sich als Infiltration, zwischen den Harnkanälchen aus: dieselben sind dadurch auseinandergeschoben, ganz im Zentrum des Tumors auf eine kleine Strecke fehlend, dann zunächst in etwas atrophischem, weiter nach außen aber in ganz unverändertem Zustand auftauchend; nach der Peripherie des Knotens nimmt die Verbreiterung der Interstitien ganz allmählich ab und macht schließlich einem durchaus unveränderten Nierengewebe Platz; nirgends finden sich Lymphocyten zwischen den Epithelien und im Lumen der Harnkanälchen; in das Bereich dieses infiltrierenden Tumors fallen sowohl Labyrinthe als Markstrahlen und hie und da die anstoßenden Teile der Markkegel. Außerdem gibt es beschränkte Bezirke in der Rinde mit diffuser schwacher Lymphocyteninfiltration um Bowmansche Kapseln und gewundene Harnkanälchen, ohne daß aber von einem Tumorknoten gesprochen werden kann; namentlich gehen solche verwaschene Infiltrationen von der Umgebung einer Vena interlobularis aus, sind aber gar nicht immer kontinuierlich, sondern mitten darin können einzelne Maschen des Interstitiums frei sein, namentlich löst sich an der Peripherie der Bezirk in Flecken auf, die oft einen Glomerulus als Mittelpunkt haben.

Der vergrößerte linke Hode zeigt genau das gleiche Bild des infiltrierend wachsenden lymphadenoiden Gewebes: die Harnkanälchen sind oft auf mehr als das Doppelte ihres Durchmessers auseinandergeschoben, an solchen Stellen auch selbst etwas verschmälert, sonst aber durchweg gut erhalten: die breiteren Züge des lymphatischen Gewebes zeichnen sich oft durch weite bluthaltige Kapillaren aus. Eine eigentliche Herdbildung, wie in der Niere, existiert nicht; die Infiltration fast überall vorhanden, in der Inten-

sität variierend, aber nicht gleichmäßig nach einem Zentrum zunehmend. Im Rete testis und Nebenhoden fehlt jede zellige Infiltration. In dem scheinbar normalen rechten Hoden kehrt dieselbe Veränderung, nur in geringerem Grade, wieder: hier tritt sie nicht in allen Läppchen auf und in einzelnen Läppchen fleckweise, zersprengt, oft von der Umgebung einer Vene zwischen die anstoßenden Hodenkanälchen vordringend, und überschreitet im einzelnen Interstitium nicht den Durchmesser eines Hodenkanälchens.

Das aus der Leiche entnommene Blut läßt keine Vermehrung der weißen Blutkörperchen und kein Vorherrschen der Lymphocyten erkennen.

Die Leber war leider vor Einleitung der mikroskopischen Untersuchung abhanden gekommen.

Klinisch stand im Mittelpunkt der Erkrankung die Vergrößerung der Schilddrüse, anatomisch das umfängliche Lymphosarkom der Thymusdrüse, welches auf die Schilddrüse übergegriffen und dieselbe bis auf den oberen Pol der Seitenlappen zerstört hatte. Ich gebrauche den Namen Lymphosarkom für bösartige Tumoren, welche aus lymphodenoidem Gewebe mit retikulärer Grundsubstanz bestehen; die Thymusgeschwulst besitzt diese Struktur und drückt ihre Bösartigkeit in ihrem Verhalten zur Schilddrüse aus. Das Bemerkenswerte des Falles liegt darin, daß dieser evident bösartige Tumor in Gemeinschaft von lymphatischen Neubildungen auftritt, wie wir sie der Form und der Lokalität nach bei der Pseudoleukämie zu treffen gewohnt sind, nämlich von Milzschwellung mit vorherrschender Follikelvergrößerung, Lymphdrüsenschwellung, starker Tonsillenvergrößerung, knotigen Neubildungen in der Nierenrinde und dazu einem subpleuralen Knötchen und einer Infiltration beider Hoden von derselben Art, wie ich sie in dem vorhergehenden Falle von Leukämie beschrieben habe; in seiner Gesamtheit kommt er einer Beobachtung von Göppert [1]) nahe.

Die Stellung der Lymphosarkome und ihrer sogenannten Metastasen zu den leukämischen und aleukämischen Lymphom-

1) Göppert: l. c.

bildungen ist in den letzten Jahren, besonders von österreichischen Autoren (Paltauf[1]) u. a.), im Anschluß an Kundrats[2]) Aufstellung des Begriffes „Lymphosarkomatosis" vielfach diskutiert worden. Mein Fall paßt nicht ganz in das von Kundrat gezeichnete Bild der Lymphosarkomatose. Denn Kundrat betrachtet als Charakteristikum derselben, daß sie nacheinander verschiedene „Regionen" des Körpers befällt und an jeder derselben alle zu ihr gehörigen lymphatischen Apparate beteiligt, so am Hals die Lymphdrüsen und die Follikel der Rachenwand, daß ferner die Wucherung infiltrierend die umgebenden Gewebe ergreift und so jede „Region" in einen großen diffusen Tumor umwandelt; der Fortschritt von einer Region zur anderen, z. B. vom Hals zur Magen- oder Darmschleimhaut mit den zugehörigen Drüsen, erfolgt längs der Lymphbahnen. So entstehen, immer von präformierten lymphadenoiden Geweben aus, multiple Tumoren, aber nicht als richtige Metastasen auf dem Blutwege; letztere kommen selten und nur vereinzelt vor. Kundrat legt darauf besonderen Wert, daß die Lymphosarkomatose immer nur mehrere regionär entstandene Geschwülste hervorruft, aber die diffusen Infiltrate, z. B. der Leber und Milz, wie sie der Leukämie und Pseudoleukämie eigen sind, nie dabei auftreten. Letzteres Moment unterscheidet die „Lymphosarkomatose" von meinem Fall. Denn in ihm gibt es grade nicht mehrere regionär infiltrierende Tumoren, die untereinander durch Lymphdrüsen verbunden sind, sondern nur den einen anatomisch bösartigen Tumor an der Thymus und im übrigen verstreute kleine lymphatische Herde. Indessen ist es nicht angängig, dieselben als echte Metastasen auf dem Blutwege zu erklären. Wohl könnten die Herde in den Nieren als solche gelten, denn sie stellen gut abgegrenzte kuglige Tumoren dar; jedoch gibt es dieselben zirkumskripten Knoten in der Niere auch bei sicherer Leukämie, und mit den diffusen leukämischen Infiltrationen meines vorigen Falles haben

---

1) Paltauf: Lymphosarkom. — Ergebnisse der allg. Path. etc., 3. Jahrgang 1896, Bd. I, p. 652.

2) Kundrat: Über Lymphosarcomatosis. Wiener klin. Wochenschr. 1893, No. 12 u. 13.

sie das gemein, daß sie nur von der Rinde ausgehen, und zwar sich an die Vasa arcuata und die aufsteigenden Äste derselben anschließen, daß sie ein ausgesprochen infiltrierendes Wachstum besitzen und daß sie nicht von einem kleinen, sich allmählich vergrößernden Zentrum ausgehen, sondern von Anfang an als eine diffuse oder fleckige Lymphocyteneinlagerung in einem größeren Abschnitt des Interstitiums angelegt werden. Vor allem läßt die Veränderung der Hoden keine andere Deutung zu als die einer pseudoleukämischen Infiltration. Es fehlte hier makroskopisch jede sarkomverdächtige Erkrankung. Der rechte erschien überhaupt normal, der linke gleichmäßig auf etwa das Doppelte geschwollen, aber ohne Veränderung seiner Zeichnung auf dem Durchschnitt; und diese diffuse Vergrößerung beruht auf einer ganz gleichmäßig dem interstitiellen Gewebe folgenden leukämischen Infiltration mit kleinen Lymphocyten, welche die Samenkanälchen auseinanderschiebt, ohne daß letztere geschwunden wären. Der Zustand gleicht durchaus dem der leukämischen Infiltration der Nieren, und es ist um so weniger möglich, ihn als metastatisches Sarkom aufzufassen, da der andere, scheinbar gesunde Hode mikroskopisch denselben Prozeß in geringerer Intensität zeigt als eine weitverbreitete Anhäufung von Lymphocyten im intertubulären Gewebe, ohne daß ein Zentrum festzustellen wäre, welches als eine Ansiedelung eines verschleppten Keimes gelten könnte. Nimmt man dazu die Vergrößerung der Milz, welche hauptsächlich auf Schwellung der Follikel beruht, und die Vergrößerung beider Tonsillen, so wird man den Fall am richtigsten als Lymphosarkom der Thymus mit pseudoleukämischen Veränderungen zahlreicher anderer Organe bezeichnen.

Diesen Gegensatz zu Kundrats Lymphosarkomatose betone ich, um festzustellen, daß die verschiedenen lymphatischen Neubildungen unabhängig voneinander, jede an ihrem Orte selbständig aus den präformierten lymphatischen Apparaten entstanden sind ohne Kontinuität, aber auch ohne Verschleppung von Geschwulstteilen durch die Blutbahn wie beim Karzinom.

So sind die mitgeteilten Fälle Zeugen für die engen Berührungspunkte zwischen leukämischen, pseudoleukämischen und lymphosarkomatösen Neubildungen. Und wenn bei der echten Leukämie, wie gezeigt, auch das Periost verändert, Sitz einer diffusen lymphatischen Wucherung werden kann, so wächst damit die Berechtigung, meinen Fall Bastian und die analogen in der Literatur als Sarkomatose des Periosts beschriebenen Beobachtungen als Systemerkrankung in das Gebiet der lymphomatösen Prozesse einzureihen und die Generalisierung auf einen überall gleichmäßig angreifenden Reiz zurückzuführen.

Bei dieser Betrachtungsweise der lymphomatösen Neubildungen muß man sich aber an das grobanatomische Verhältnis halten, nach ihm beurteilen, ob ein Übergreifen der Wucherung auf die Umgebung stattgefunden hat oder nicht, und somit dieselbe als Lymphosarkom oder bloß als hyperplastisches Lymphom leukämischer oder pseudoleukämischer Art zu bezeichnen ist. Läßt man die mikroskopische Untersuchung maßgebend sein, so kann man überaus häufig an den scheinbar einfachen Hyperplasien bei Leukämie einen Übergang des lymphadenoiden Gewebes von dem normalen Standort auf die Nachbarteile konstatieren, so von Lymphdrüsen auf das einhüllende Fettgewebe und von den Tonsillen auf die Muskulatur der Gaumenbögen, also den Zustand, welcher streng genommen als Ausdruck des lokal bösartigen Tumors, des Lymphosarkoms, gilt. Unsere jetzige Einteilung ist berechtigt und notwendig, um die verschiedenen anatomischen Erscheinungsweisen dieser lymphomatösen Neubildungen zu charakterisieren. Aber eine Lösung des inneren Zusammenhanges zwischen Lymphosarkom und den Lymphombildungen der Leukämie und Pseudoleukämie ist nicht möglich.

Tafelerklärung.

Fig. 1—7: Krebszellenembolien in den Lungenarterien.

Fig. 1 (Fall I Br.): In der Arterie (*A*) ein alter organisierter Thrombus (*t*) und in dem noch freien Teil des Lumens ein frischer körnig-hyaliner Thrombus (*k*), in dessen Zentrum eine etwas zerklüftete Gruppe von Krebszellen (*e*). *m* Muscularis, *B* Bronchus. *Leitz Ok. III Obj. 3.*

Fig. 2 (Fall III Kieffer): Arterie mit bindegewebigem Thrombus; in demselben Gruppen von Krebszellen, bei a^1 kleine Zysten bildend, in welchen abgestoßene und gequollene Zellen und fädiger Schleim liegen; die wandständigen Zellen selbst haben glasiges Protoplasma. *b* Solide Haufen von Epithelzellen mit glasigem Protoplasma; *c* langgestreckte Gruppen von Epithelzellen, in der nur bei c^1 ein kleines Lumen. *Leitz Ok. III Obj. 3.*

Fig. 3 (Fall III Kieffer): Arterie mit zystisch-polypösem organisierten Thrombus; Zyste mit einer Schicht kubischen Epithels bekleidet, Schleim in ihrem Lumen. *Hartnack Ok. III Obj. 5.*

Fig. 4 (Fall IV Wolff): Kugeliger frischer Embolus in einer Lungenarterie, körnig-fibrinös-leukocytär mit hauptsächlich peripher gelegenen Krebszellenhaufen. Neben ihm ein Teil des Lumens mit roten Blutkörperchen gefüllt. *Zeiß Ok. IV Obj. A A.*

Fig. 5 im Text S. 23.

Fig. 6 (Fall XI Bachmann): Frisch eingeschleppte nackte Krebszellenhaufen in einer Lungenarterie (*A*), umgeben von roten Blutkörperchen, ohne Verbindung mit der Wand. *B* Bronchus. *Zeiß Ok. IV Obj. A A.*

Fig. 7 (Fall XI Bachmann): Organisierter fibröser Thrombus in breiter Verbindung mit der Arterienwand; bei *c* ein Haufen kräftiger Krebszellen in seinem Innern, bei c^1 ein Haufen kernloser Schollen, wohl nekrotische Krebszellen. *m* Muscularis. *Hartnack Ok. III Obj. 5.*

Fig. 8 (Fall Bastian, multiple Sarkome des Skeletts): Rippe mit Tumor im Innern und an der Oberfläche. *I* Innen-, *A* Außenseite; *k* Knorpel mit Proliferationszone *w*; *s* Tumor in der tiefen Periostschicht an der Innenseite; *p* Periost; *v* perforierende Kanäle mit Tumorgewebe; *g* normal weite Gefäßkanäle der Rinde; *h* Hämorrhagien im Tumor. An der Außenseite *A* in der Rinde erweiterte HAVERS'sche Kanäle (*h*) mit Tumorgewebe gefüllt. 5-fache Vergrößerung.

Fig. 9 (Fall Feldmann, Leukämie): Rippe mit leukämischer Infiltration des Periosts. *I* Innen-, *A* Außenseite; *k* Knorpel mit Proliferationszone *w*; *p* Periost; *c* Corticalis mit zum Teil etwas weiten HAVERS'schen Kanälen; *s* leukämische Infiltration der tiefen Periostlage; *e* dünne ebensolche Schicht an der Oberfläche des Periosts. 5-fache Vergrößerung.

ANT. KÄMPFE, BUCHDRUCKEREI, JENA.

1.

2.

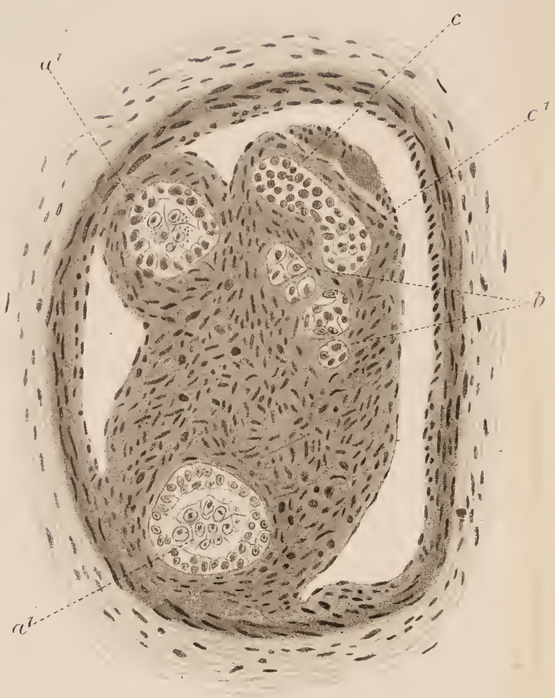

4.

7.

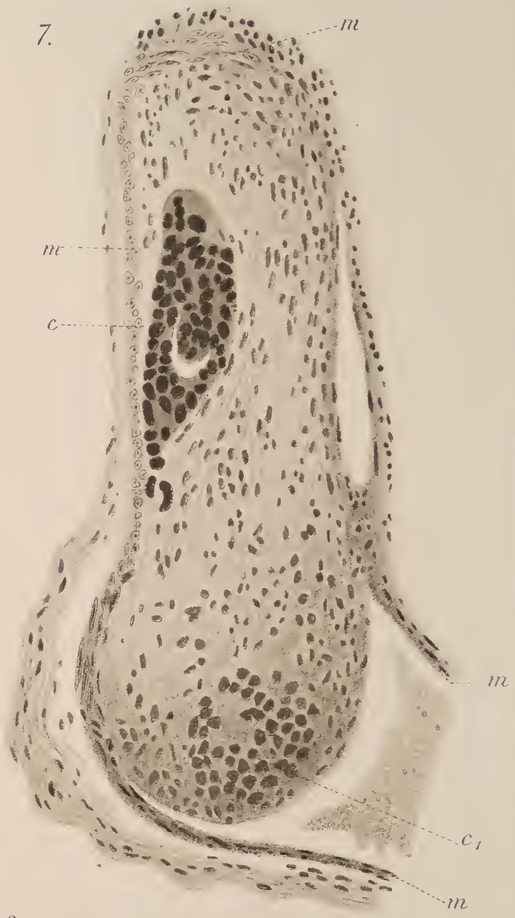

3.

6.

8.

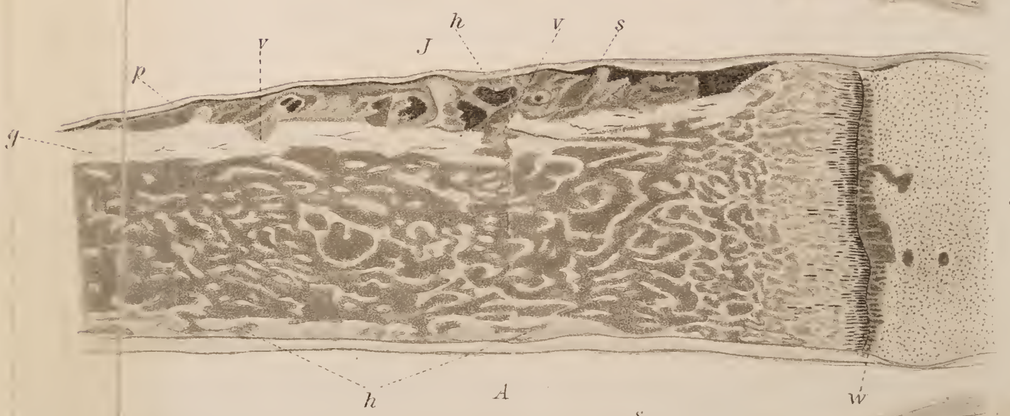

9.



E. Kretz u. M.B. Schmidt gez.

Verl.v. Gustav Fischer, Jena

Lith. Anst. v. A. Giltsch, Jena.

Handbuch der pathogenen Mikroorganismen. Unter Mitwirkung von Medizinalrat Dr. **Rudolf Abel**, Berlin; Prof. Dr. **M. Beck**, Berlin u. v. a., herausgegeben von Prof. Dr. **W. Kolle** und Prof. Dr. **A. Wassermann** in Berlin. Mit zahlreichen Abbildungen im Text und einem Atlas photogr. Tafeln nach Originalaufnahmen zusammengestellt von Prof. **E. Zettnow** in Berlin. Der Text wird vollständig in etwa 20 Lieferungen zu 4 Mark, der Atlas in etwa 6 Lieferungen zu 2 Mark. **Einzelne Hefte des Textes und des Atlas werden nicht abgegeben; der Ankauf des Textes verpflichtet zur Abnahme des Atlas.** — Bisher erschien **Lieferung 1—16 (Text). Atlas vollständig.** Ausführliche Prospekte sind durch jede Buchhandlung zu beziehen.

Das Agglutinationsphänomen. Klinische und experimentelle Studien zum diagnostischen Wert, zur künstlichen Erzeugung und zur Theorie. Von Dr. med. **Fritz Köhler**, vormals 1. Assistent der medizinischen Klinik zu Jena und Assistent der Brehmerschen Heilanstalt zu Görbersdorf, design. Chefarzt der Lungenheilanstalt Holsterhausen bei Werden an der Ruhr. Mit 2 Kurven im Text. 1901. Preis: 3 Mark.

Soeben erschien:

Der Basalzellenkrebs. Eine Studie betreffend die Morphologie und Histogenese der Basalzellentumoren, namentlich des Basalzellenkrebses der Haut, der Pflasterepithel-Schleimhäute, Brustdrüsen, Speichel-Schleimdrüsen und Ovarien, sowie dessen Beziehungen zu den Geschwülsten im allgemeinen. Von Dr. **E. Krompecher**, Privatdozent für pathologische Histologie und Bakteriologie und Adjunkt am pathologisch-anatomischen Institute Nr. II der Königl. ungar. Universität zu Budapest. Mit 12 Tafeln und einer Textfigur. Preis: 20 Mark.

Experimentelle Untersuchungen über die Neubildung von Bindegewebe. Von Dr. **A. Maximow**, Kaiserl. russ. Stabsarzt. Mit 13 Tafeln und einer Textfigur. 1902. Preis: 20 Mark, für die Abnehmer der „Beiträge“: 15 Mark.

Der Echinococcus alveolaris sive multilocularis. Histologische Untersuchungen. Von **N. Melnikow-Raswedenkow**, Privatdozent der Kaiserl. Univ. Moskau. Mit 6 Tafeln und 94 Textfiguren. 1901. Preis: 16 Mark, für Abnehmer der „Beiträge“: 12 Mark.

Die Entwickelung der inneren Medizin mit Hygiene und Bakteriologie im 19. Jahrhundert. Vortrag auf der Versammlung deutscher Naturforscher zu Aachen am 17. September 1900. Von **B. Naunyn**, Prof. in Straßburg i. Els. 1900. Preis: 1 Mark.

Beitrag zur Histologie und Aetiologie des Carcinoms. Von Dr. **Giuseppe Pianese**, Assistent am Institut für pathologische Anatomie der Univ. Neapel. Aus dem Italienischen übersetzt von Dr. med. R. Teuscher in Jena. Mit 8 lithographischen Tafeln. 1896. Preis: 24 Mark, für Abnehmer der „Beiträge“: 18 Mark.

Ueber die Bedeutung der Mischinfektion bei der Lungenschwindsucht. Pathologisch-anatomische, bakteriologische und experimentelle Untersuchungen. Von Prof. **A. Sata** aus Osaka, Japan. Mit 2 Tafeln und 14 Figuren im Text. 1899. Preis: 8 Mark, für Abnehmer der „Beiträge“: 6 Mark.

Bisher erschienen Heft 1 und 2 des ersten Bandes der:

Zeitschrift für Krebsforschung.

In Verbindung mit dem Klinischen Jahrbuch.

Im Auftrage des **Komitees für Krebsforschung**

herausgegeben von

Dr. **E. v. Leyden,** Geh. Med.-Rat und Prof.
Dr. **B. Ehrlich,** Geh. Med.-Rat und Prof.
Dr. **M. Kirchner,** Geh. Ober-Med.-Rat u. Prof.
Dr. **E. Wutzdorff,** Geh. Reg.-Rat u. Direktor.

Redigiert von

Prof. Dr. **v. Hansemann,** Berlin.
Prof. Dr. **George Meyer,** Berlin.

Das stetig wachsende Interesse der Fachgenossen und weiteren Kreise an dem Problem der Krebskrankheit gibt sich, nicht zum geringen Teil durch das im Februar 1900 im Berlin begründete Komitee für Krebsforschung gefördert, durch das Anwachsen der Literatur nicht nur in Deutschland, sondern in fast allen zivilisierten Staaten zu erkennen. Nicht nur die Aerzte und Spezialisten, sondern auch die Tierärzte, Botaniker, Zoologen sind an dieser Frage beteiligt, da dieselbe vom ätiologischen, anatomischen, prophylaktischen, statistischen und therapeutischen Standpunkte aus lebhaft diskutiert wird. So ist es verständlich, daß die wertvollen Veröffentlichungen in allen Spezial- und Fachzeitschriften der ganzen Welt zerstreut sind. Je mehr und intensiver jetzt an dem Problem in Instituten und Kliniken gearbeitet wird, um so mehr tritt das Bedürfnis einer Sammelstelle für die Veröffentlichungen hervor.

Von diesem Gesichtspunkte aus hat sich das Komitee für Krebsforschung entschlossen, eine

Zeischrift für Krebsforschung

herauszugeben, welche einen Sammelpunkt für die wissenschaftlichen Arbeiten auf dem Gebiete der Krebsforschung bilden soll. Die Zeitschrift wird Originalartikel und Referate, für welche Mitarbeiter in allen Ländern des Erdballs gewonnen sind, zum Abdruck bringen und in jeder Nummer eine tunlichst vollständige Bibliographie aus dem Gebiete der Krebsforschung des In- und Auslandes zusammenstellen.

Die in der Kgl. Charité in Berlin neu eröffnete Abteilung für Krebsforschung, deren Direktor der Vorsitzende des Komitees für Krebsforschung, Herr Geheimrat Dr. v. Leyden ist, hat den Abdruck ihrer Veröffentlichungen der neuen Zeitschrift zugesichert.

Die Zeitschrift wird in einzelnen Heften je nach dem vorhandenen Stoffe ausgegeben, um baldiges Erscheinen der eingehenden Arbeiten zu ermöglichen. Die Hefte werden in Bände von 40 Druckbögen oder entsprechendem Ausgleich durch Tafeln zusammengefaßt. Der Ladenpreis eines Bandes im genannten Umfange wird 20 Mark betragen.

Soeben wurde vollständig:

Handbuch der Therapie innerer Krankheiten. Sieben Bände. Herausgegeben von Dr. **F. Penzoldt**, Prof. in Erlangen, und Dr. **R. Stintzing**, Prof. in Jena. Dritte umgearbeitete Auflage. Preis: brosch. 90 Mark, halbfranz geb. 100 Mark.

Aus den Kreisen der Besitzer der 1. und 2. Auflage des Handbuchs ist der Wunsch geäussert worden, die alten Auflagen bei der Anschaffung der neuen in Zahlung geben zu können; die Verlagshandlung hat sich deswegen entschlossen, einen

Umtausch der alten Auflagen

eintreten zu lassen.

Es werden demzufolge broschierte oder gebundene Exemplare der ersten oder zweiten Auflage **gegen den Bezug der dritten Auflage zum Preise von 30 Mark zurückgenommen**, bei diesem Umtausch die neue Auflage also für **60 Mark** für das broschierte, **70 Mark** für das gebundene Exemplar geliefert. Der Umtausch soll nach dem Erscheinen der dritten Auflage geschehen, es können jedoch die einzelnen Bände der ersten oder zweiten Auflage zurückgegeben werden, sobald der betreffende Band der dritten Auflage erschienen ist.

Buchdruckerei v. Ant. Kämpfe, Jena.